REVISTA SAÚDE DOS VALES

ISSN: 2674-8584 V2 – N2– 2021

ENTRONGILOIDÍASE DISSEMINADA EM PACIENTES IMUNOSSUPRIMIDOS COM DOENÇAS AUTOIMUNE: REVISÃO DA LITERATURA

ENTRONGYLOIDIASIS DISSEMINATED IN IMMUNOSUPPRESSED PATIENTS WITH AUTOIMMUNE DISEASES: LITERATURE REVIEW

Luany Barreto Xavier
Acadêmica do 10° Período em Farmácia, Faculdade Unibrás/GO,
E-mail:luanybarreto01@gmail.com

Tairo Vieira Ferreira
Professor Especialista da Faculdade Unibrás/GO,
Email:tairo@faculdadeobjetivo.com.br

RESUMO

A estrongiloidíase é uma doença negligenciada, causada principalmente pelo geohelminto Strongyloides stercoralis que atinge cerca de 30 a 100 milhões de pessoas em mais de 70 países. O risco de infecção desta helmintose condiciona diretamente às condições de higiene do indivíduo, porém a forma disseminada da doença é pouca estudada, contudo pode afetar pacientes imunossuprimidos, que façam o uso de corticoides por um curto ou longo período. Entretanto baseado nisso o tema deste trabalho se justifica e se torna de grande relevância para Saúde Pública. Os objetivos deste trabalho e, abordar a frequências com que a estrongiloidíase acomete pacientes imunocomprometidos; analisar os sintomas da parasitose em pessoas com as doenças autoimune em questão; verificar a forma de tratamento e diagnóstico. Se houve alguma alteração nos últimos 20 anos, com finalidade de melhorar o tratamento e o diagnóstico da estrongiloidíase. A metodologia de trabalho fundamentou-se na revisão bibliográfica de artigoscientíficos e livros, que continham informações de diferentes contextos sobre o temaabordado,foi utilizado livros físicos e também a Biblioteca VirtualPearson e do Google Books, bem como artigos científicos das bases Lilacs, Medline,Pubmed,Scientific Electronic Library Online - Scielo e da Biblioteca virtual em Saúde- BVS dos últimos 20 anos. Diante de todo material analisado, os sintomas da enfermidade seguem sendo os mesmo. Alguns pacientes imunocomprometidos apresentam a forma disseminada da doença, e o uso do Albendazol, ivermectina tiabendazol segue sendo os medicamentos mais utilizados no tratamento da helmintíase.

Palavras-chave: Estrongiloidíase disseminada; doença autoimune; S. stercoralis; HIV; Lúpus; diagnostico; tratamento.

ABSTRACT

REVISTA SAÚDE DOS VALES

Strongyloidiasis is a neglected disease, mainly caused by the geohelminth Strongyloides stercoralis, which affects approximately 30 to 100 million people in more than 70 countries. The risk of infection with this helminth directly depends on the individual's hygiene conditions, but the disseminated form of the disease is poorly studied, but it can affect immunosuppressed patients who use corticosteroids for a short or long period. However, based on that, the theme of this work is justified and becomes of great relevance for Public Health. The objectives of this work are to address the frequencies with which strongyloidiasis affects immunocompromised patients; analyze the symptoms of parasitosis in people with the autoimmune diseases in question; check the form of treatment and diagnosis. If there has been any change in the last 20 years, in order to improve the treatment and diagnosis of strongyloidiasis. The work methodology was based on the bibliographic review of scientific articles and books, which contained information from different contexts on the topic, physical books were used, as well as the Pearson Virtual Library and Google Books, as well as scientific articles from the Lilacs databases, Medline, Pubmed,Scientific ElectronicLibrary Online - Scielo and the Virtual Health Library - VHL of the last 20 years. Given all the material analyzed, the symptoms of the disease remain the same. Some immunocompromised patients have the disseminated form of the disease, and the use of albendazole, ivermectin thiabendazole continues to be the most used medication in the treatment of helminthiasis.

Keywords: Disseminated strongyloidiasis; autoimmune disease; S. stercoralis; HIV; Lupus; diagnosis; treatment.

1.Introdução

A estrongiloidíase é uma helmintose predominantemente intestinal, causada pelo Strongyloides stercoralis, sendo o homem seu principal reservatório, e a principal fonte de infecção. O risco de infecção é diretamente proporcional às condições de higiene do indivíduo. (YUNG et al, 2014; RIBEIRO et al, 2005).

A estrongiloidíase é uma das mais importantes helmintíases intestinais em países tropicais. Devido ao aumento de estrongiloidíase disseminada em consequência do grande uso de quimioterápicos e drogas imunossupressoras, tem ressurgido um interesse maior nesta helmintíase. (PORTO et al, 2002). As parasitoses intestinais são consideradas um importante problema social e de saúde pública nos países em desenvolvimento, representando um dos maiores agravos à saúde do homem, especialmente crianças (DIAS, GRANDINI, 1999; BISCEGLI et al, 2009, GONÇALVES et al, 2011).

Baseado em tais informações o tema deste trabalho se justifica e torna-se de grande relevância para Saúde Pública. Portanto, o assunto apresentado é de grande interesse para a comunidade cientifica e a sociedade, onde propõe ao leitor informações recentes sobre o acometimento da doença em pacientes imunocomprometidos. Sendo assim poderá ser usado como base de informações atuais sobre os sintomas, diagnóstico e tratamento. Deste modo, esta pesquisa vem como uma contribuição de elucidação do tema no âmbito da comunidade em geral a respeito dessa relação. Diante dos dados científicos e estudos sobre o acometimento da estrongiloidíase disseminada em pacientes imunocomprometidos correlacionados o diagnóstico

e tratamento por isso torna-se relevante uma revisão literária que evidencie o papel do farmacêutico neste processo e na doença com um todo.

Nesta perspectiva, é relevante procurar entender mais detalhadamente como se dá o tratamento em pacientes imunocomprometidos. Por ser um tema de alta relevância em Saúde Pública, e com bases nos objetivos desta revisão, a proposta e aprofundar na pesquisa para analisar o acometimento da estrongiloidíase em pacientes imunossuprimidos com doenças autoimune.

Com finalidade de associação entre os casos relatados nos últimos 20 anos, para que um novo estudo possa estar à disposição do leitor, que o mesmo tenha informações recentes sobre os sintomas, tratamento e diagnostico desta enfermidade em questão. Nos últimos 10 anos houve alguma alteração em relação ao tratamento e diagnostico da estrongiloidíase disseminada? Originando-se deste problema consegue-se declarar que o objetivo geral deste trabalho é identificar os casos de estrongiloidíase disseminada em pacientes imunossuprimidos com doença autoimune. Podendo ser HIV, LES dentre outras. Levando em consideração os fatores correlacionados ao sistema imunológico dos casos, a correlação entre os pacientes, sintomas, diagnostico e forma de tratamento.

Assim os objetivos específicos serão elencados a seguir: Abordar a frequências com que a estrongiloidíase acomete pacientes imunocomprometidos; analisar os sintomas da parasitose em pessoas com as doenças autoimune em questão; verificar a forma de tratamento e diagnóstico. Se houve alguma alteração nos últimos 20 anos, com finalidade de melhorar o tratamento e o diagnóstico da estrongiloidíase.

A metodologia de trabalho fundamentou-se na revisão bibliográfica de artigos científicos e livros, que continham informações de diferentes contextos sobre o tema abordado, foi utilizado livros físicos e também a Biblioteca Virtual Pearson e do Google Books, bem como artigos científicos das bases Lilacs, Medline, Pubmed, Scientific Electronic Library Online - Scielo e da Biblioteca virtual em Saúde- BVS entre os anos de 2001 a 2021 Para realização deste trabalho, principalmente de publicação nacional em língua portuguesa, a fim de facilitar a interpretação. Os descritores da busca foram: Estrongiloidíase disseminada, doença autoimune, diagnostico, tratamento, S. stercoralis, HIV e Lúpus.

2. Revisão Bibliográfica

Imunossupressão em pacientes infectados por estrongiloidíase disseminada

Strongyloides stercoralis é um parasita intestinal que afeta 100 milhões de pessoas em todo o mundo. É endêmica em áreas tropicais e subtropicais do mundo. O diagnóstico de infecção latente é difícil devido às limitações dos atuais métodos parasitológicos e sorológicos. (MALAKOUTIAN, et al, 2015).

O gênero Strongyloides pertence ao reino Animalia, sub-reino Metazoa, filo Nematoda, classe Secernentasida, ordem Rabdiasoidea, família Strongyloididae (MELO, 2011; REY, 2011). Contudo, vale ressaltar que apenas duas das 52 espécies conhecidas podem causar dados a saúde humana.

A estrongiloidíase, apesar de tratar-se de infecção parasitária frequentemente leve, pode apresentar-se de forma grave, culminando com o óbito. Vários parâmetros são determinantes para a evolução, como a imunossupressão e a coinfecção pelo HTLV-1. Assim, portadores de neoplasia, síndrome da imunodeficiênciacia adquirida (SIDA), desnutrição, alcoolismo

crônico, idade avançada, diabete mellitus, doenças do colágeno e/ou estado pós-cirúrgico, têm maiores probabilidades de apresentar formas graves da doença. (BENINCASA et al, 2007).

Em Kermanshah, em 2004, dos 206 pacientes que eram HIV positivos, 2 (0,9%) tinham cultura de fezes positiva para SS (10). Em hospedeiros imunossuprimidos, a SS pode se tornar invasiva, causando SHS, que resulta da disseminação sistêmica das larvas filariformes. Defeitos na imunidade mediada por células e uso de corticosteroides são considerados os principais fatores de risco para o desenvolvimento de hiperinfecção por *Strongyloides* em hospedeiros imunocomprometidos. (MALAKOUTIAN, et al, 2015).

Em doentes imunocomprometidos, o *Strongyloides stercoralis* pode causar doença severa pela invasão maciça de tecidos e órgãos, conhecida como síndrome de hiperinfecção. A mortalidade associada a esta síndrome é elevada, atingindo os 100% em doentes não tratados. A passagem das larvas pelos tecidos pode causar várias complicações como má absorção, hemorragia gastrointestinal, íleo paralítico, pneumonia severa e bacteriêmica por bactérias Gram-negativas. As opções terapêuticas aprovadas da estrongiloidíase disseminada restringem-se a formulações orais. Fatores como a severidade da doença e complicações gastrointestinais, particularmente o íleo paralítico, podem diminuir a biodisponibilidade e eficácia desses fármacos. (TAVARES, et al, 2011).

As crianças de forma geral por terem um sistema imunológica mais frágil e em formação em relação ao adultos, devem ter sempre uma atenção redobrada se tratando da estrongiloidíase, sendo ela na forma disseminada, a atenção deve ser redobrada. Com isso o Azira et al (2013), afirma que, nos pacientes imunodeprimidos em decorrência de lúpus eritematoso sistêmico, câncer, DM, tratamento com imunossupressores, dentre outros, a estrongiloidíase pode levar a quadros graves de hiperinfecção ou disseminação.

Ainda sobre a forma disseminada da doença, o autor Carvalho et al (2015), diz que as larvas são capazes de se instalarem em vários órgãos como vesícula biliar, rins, cérebro, tireoide, coração, pâncreas, fígado, linfonodos e adrenais. Podendo assim observa infiltrado pulmonar, e LAM et al (2006), complementa a sintomatologia como, febre, dor abdominal, diarreia, além de infecção bacteriana secundária.

O ciclo vital dos nematelmintos apresenta inúmera semelhanças entre si, desde o modo de infecção, local de colonização até a forma de perpetuação da espécie. O *Strongyloides stercoralis*, ao contrário de outras espécies que compartilham a mesma classe taxonômica, apresenta uma peculiaridade: pode manter seu ciclo evolutivo sem deixar seu hospedeiro (BENINCASA et al, 2007).

A imunossupressão coloca pessoas infectadas em risco para Síndrome de hiperinfecção por *Strongyloides* (SHS), onde o organismo prolifera desmarcada. Esta síndrome pode causar exacerbação dos sintomas do paciente relacionados a um aumento carga parasitária no intestino e pulmões. Sintomas adicionais podem surgir como o organismo envolve órgãos não normalmente associados com o ciclo de vida auto-infeccioso (YUNG et al, 2014).

A interação entre S. stercoralis e o hospedeiro humano é complexa em decorrência de sua capacidade intrínseca de reprodução, existindo em indivíduos infectados três possibilidades de evolução: a erradicação da infecção, a cronicidade decorrente da autoinfecção e a possibilidade de hiperinfecção ou disseminação (COSTA-CRUZ, 2011).

Há décadas, muitas questões vêm sendo discutidas acerca do diagnóstico de estrongiloidíase disseminada, mas a chave para o diagnóstico é o alto índice de suspeição clínica, especialmente na presença de imunossupressão. Desta forma, para se construir um fluxograma adequado para o diagnóstico deve-se entender os fatores de risco específicos da doença, bem como suas formas mais comuns de apresentação. Os fatores relacionados à maior

probabilidade de ocorrência de estrongiloidíase disseminada são aqueles que causam depressão da imunidade celular (células T) (LUNA, et al 2007).

Entretanto, em crianças, a estrongiloidíase severa também ocorre devido a fatores predisponentes que levam ao "déficit" imunológico, tais como neoplasias em fase terminal, transplantes renais, uso de corticosteroides ou de outros imunodepressores. (PAULA, 1999).

Segundo Paula (1991).

> a supressão da imunidade celular pelos corticóides e outras drogas tem o papel central no desenvolvimento da estrongiloidíase severa, uma vez que, os corticosteróides e seus metabólitos exercem um efeito estimulatório direto sobre as larvas intraintestinais acelerando sua conversão (rabditoide em filarióide) favorecendo a autoinfecção(PAULA, 1999, p.10)

Porém crianças, com lúpus, HIV, diabetes mellitus, e algumas neoplasias, possuem um sistema imunológico imunossuprimidos, tem ocorrido relatos de casos da estrongiloidíase severa, de forma disseminada.

Em um estudo realizado na cidade de Uberlândia- MG, pela autora Fabiane de Paula. A autora pode relatar em sua tese de pós-graduação, a relação dos pacientes imunodeprimidos e imunocompetentes, sendo eles crianças, de diversas faixa etária. Um grau de infeção elevada em relação a estrongiloidíase das crianças estudadas cerca de 83 crianças apresentavam imunodepressão, e com quadro positivo para a estrongiloidíase e as vezes até associada a outra parasitose. O artigo da autora chama atenção do leitor, para a ênfase no estado de queixa das crianças, pois afinal, as mesmas as vezes não relatam de forma precisa o que de fato esteja sentindo para uma melhor analise em relação a sintomatologia do indivíduo. Por isso as pais devem ter uma atenção redobrada, quanto a esses relatos, principalmente em casos de toses continuas, afinal o parasita nestes casos pode já ter acometido os pulmões a tose ser um sinal de alerta, já tardio, mas que acaba sendo um sinal de ajuda em relação ao diagnóstico final da parasitose.

Figura 1 - Ciclo evolutivo do *S. stercoralis* com alterações imunológicas relacionadas com a infecção pelo HTLV (redução dos níveis de IL-4 e IL-13 a nível intestinal podendo favorecer uma autoinfecção e dos níveis de IL-5 e IgE com consequente alteração do processo de ADCC).

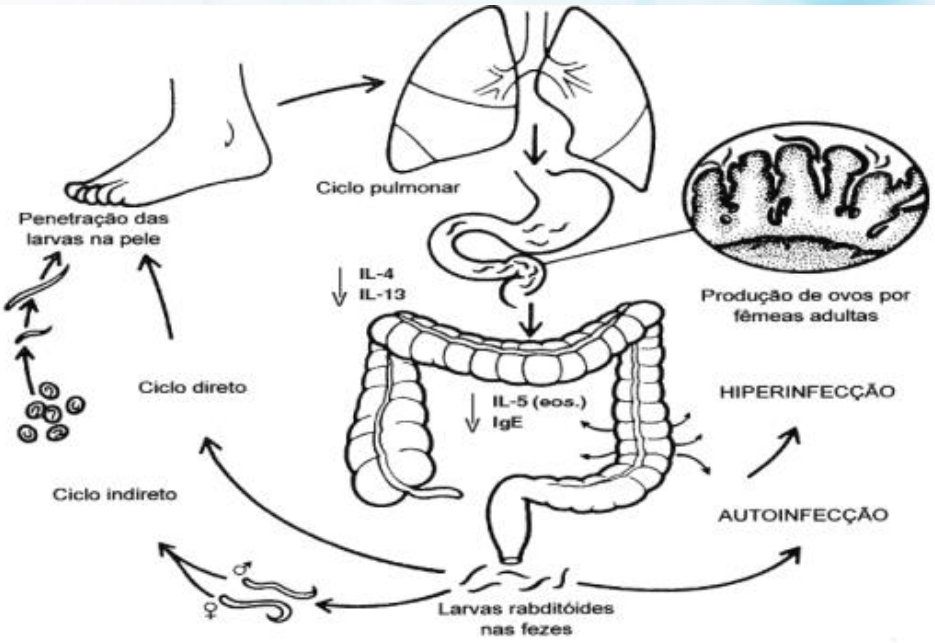

Fonte: PORTO, M. A. F, et al, 2002.

Usualmente, as infecções causadas pelo *S. stercoralis* são crônicas e assintomáticas, podendo persistir por décadas sem serem diagnosticadas. No entanto, em indivíduos imunocomprometidos, a infecção pode se desenvolver para quadros de hiperinfecção e/ou disseminação. Assim, o diagnóstico precoce é essencial para prevenir as formas graves da doença (SOUZA, 2013).

A estrongiloidíase pode ser assintomática, manifestar-se como diarreia crônica ou evoluir para quadros disseminados em imunossuprimidos. A hiperinfecção pode simular doença inflamatória intestinal, apresentando-se como síndrome disabsortiva e colite a colonoscopia, ou levar a complicações, como a suboclusão intestinal. Nos casos graves, a eosinofilia característica pode não estar presente. O diagnóstico e feito pela presença do *Strongyloides stercoralis* nas fezes e, em algumas situações, este parasita pode ser observado em biopsias de mucosas de lesões duodenais ou colônias. (CARDOSO et al., 2008; MORAIS et al., 2014).

As manifestações gastrintestinais em um paciente com Lúpus eritematoso sistêmico (LES) podem estar associadas a atividade da doença, podem ser consequência do tratamento ou decorrentes de outra patologia associada ou não ao LES. Entre os sintomas gastrintestinais associados ao LES, os mais frequentes são dor abdominal (secundaria a serosite ou vasculite intestinal), vômitos e diarreia. (CARDOSO, 2008).

A maioria dos estudos previamente relatados apontam para a existência de uma associação entre *S. stercoralis* e HTLV-1. Há também relatos evidenciados de que este vírus pode alterar a resposta imunológica do hospedeiro, permitindo a manutenção e aumento da carga parasitária favorecendo o aparecimento da estrongiloidíase grave. Se de um lado é claro que o HTLV-1 favorece ao aparecimento de formas graves da estrongiloidíase, estudos são necessários para determinar como o *S. stercoralis* muda o curso da infecção pelo HTLV-I. (PORTO et al., 2002).

Enquanto níveis elevados de IgE total e IgE específica contra antígenos do parasita têm sido observados em pacientes assintomáticos e com forma leve da estrongiloidíase, níveis

baixos são observados na forma grave da doença. (GOTUZZO, TERASHIMA & ALVAREZ,1999).

Pode se destacar que pacientes saudáveis costumam apresentar quadros brandos da estrongiloidíase com nenhum ou poucos sintomas. Porém, nos pacientes imunossuprimidos, a infecção por *Strongyloides stercoralis* pode se tornar um quadro dramaticamente grave, tanto em adultos quanto em crianças. Entre as pessoas sob maior risco estão; alcoólatras, pacientes com câncer, pacientes com uso de drogas imunossupressoras, pacientes com HIV positivo, diabetes mellitus, pacientes transplantados e idosos. (MDSAUDE, 2013).

2.1. AUTO-INFECÇÃO

O *Strongyloides stercoralis* é o único helminto capaz de completar seu ciclo de vida dentro do seu hospedeiro. Porem nem todas as larvas nascidas no intestino serão excretadas nas fezes. Contudo algumas delas conseguem penetrar a mucosa do cólon ou a pele da região perianal e retornar à circulação sanguínea, indo em direção aos pulmões. Deste modo, o paciente fica se auto infectado, tornando possível a perpetuação da parasitose. Em pacientes com sistema imunológico intacto, esse ciclo de auto-infecção é limitado. Contudo, se o paciente for imunodeprimidos, pode haver processo de autoinfecções maciças, provocando um quadro de hiperinfecção pelo *Strongyloides stercoralis* e estrongiloidíase disseminada. (MDSAUDE, 2014; YUNG, et al., 2014).

A estrongiloidíase disseminada é aquela que o verme consegue acometer órgãos extra-intestinais, como o sistema nervoso central, coração, trato urinário, glândulas, dentre outros órgãos, contudo todos os órgãos e tecidos podem ser invadidos. (TAVARES et al., 2011).

As imunodeficiências primárias refletem anormalidades no desenvolvimento e maturação das células do sistema imunológico. Esses defeitos ocorrem principalmente nos linfócitos T e B. Resultando em uma suscetibilidade maior para infecções devido a deficiência na imunidade celular e/ ou humoral. (KOBATA, et al., 2000).

Contudo a hiperinfecção por *Strongyloides* é uma condição que descreve uma autoinfecção acelerada pelo parasita Strongyloides, sendo assim a mesma ocorre principalmente em pacientes com comprometimento sistema imunológico. Na hiperinfecção existe exacerbação dos sintomas gastrointestinais e pulmonares, com a detecção de um aumento do número de larvas nas fezes e no escarro. Entretanto a infecção disseminada refere-se à migração de larvas para órgãos além o alcance do ciclo pulmonar auto-infeccioso, como por exemplo, o sistema nervoso central. (WONG & CHAN, 2018).

Figura 2 - Larva de Strongyloides em biópsia

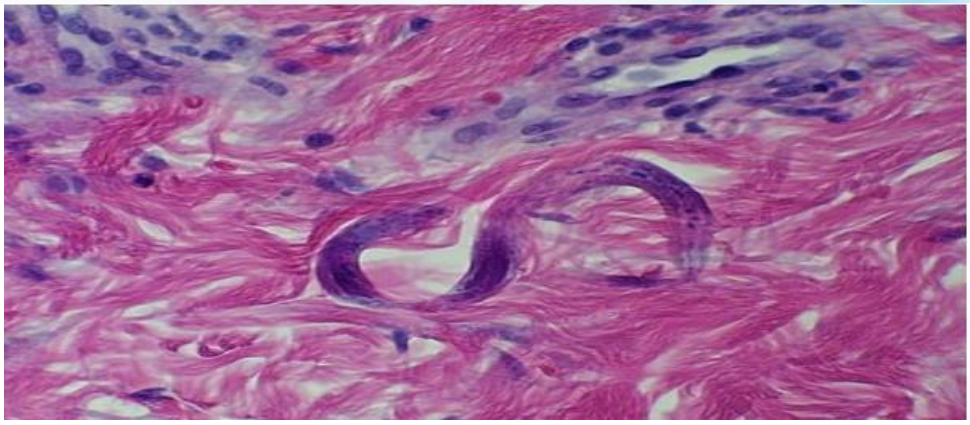

Fonte: BMJ Best Practice, 2018

Contudo a resposta humana contra a infecção por *Strongyloides* depende o sistema imunológico das células T no qual as células T helper 2 (Th-2) tem um papel mais que importante, sendo assim sua função e matar as larvas infectantes penetrantes. Estão envolvidos mecanismos dependentes de Th2, incluindo mastócito degranulação e morte direta do parasita por eosinófilos.

Estrongiloidíase em hospedeiros imunocomprometidos, particularmente pacientes com imunidade mediada por células prejudicada, pode se transformar em síndrome de hiperinfecção com disseminação. (WONG & CHAN, 2018).

Segundo MORAIS et al. (2014), foi verificado a presença de eosinofilia e febre, além de um caso fatal de síndrome da doença disseminada em pacientes portadores de hemopatias malignas, foi descrito também que pacientes imunocomprometidos, desnutridos ou alcoólatras desenvolveram infecções maciças e/ou disseminadas por *S. stercoralis*, afirmando que tal e facilmente observado em pacientes portadores de neoplasias malignas, leucemias e linfomas; e em pacientes que o diagnóstico foi tardio.

De acordo com Luna et al (2007), a estrongiloidíase disseminada é uma parasitose clínica relacionada a estados de imunossupressão tais como os que ocorrem na síndrome da imunodeficiência aguda (SIDA), nas neoplasias hematológicas e nos tratamentos imunossupressores. Contudo a sua ocorrência e gravidade são mais frequentes em pacientes usando elevadas doses de corticosteroides. Porém a estrongiloidíase disseminada se apresenta na maioria das vezes sob a forma de sepse grave.

Strongyloides stercoralis é um parasita intestinal que afeta 100 milhões de pessoas em todo o mundo. É endêmica em áreas tropicais e subtropicais do mundo. O diagnóstico de infecção latente é difícil devido às limitações dos atuais métodos parasitológicos e sorológicos (MALAKOUTIAN, et al., 2015).

A associação entre HTLV-1 e estrongiloidíase tem sido demonstrada em regiões onde ambos os agentes são endêmicos. Após relatos de casos isolados da associação entre HTLV-1 e infecção por *S. stercoralis*, estudos epidemiológicos têm sido realizados em diversas localidades (PORTO et al., 2002).

A maioria dos estudos previamente relatados apontam para a existência de uma associação entre *S. stercoralis* e HTLV-1. Há, também, evidências de que este vírus pode alterar a resposta imunológica do hospedeiro, permitindo a manutenção e aumento da carga parasitária favorecendo o aparecimento da estrongiloidíase grave. Se de um lado é claro que o HTLV-1

favorece ao aparecimento de formas graves da estrongiloidíase, estudos são necessários para determinar como o *S. stercoralis* muda o curso da infecção pelo HTLV-I (PORTO et al., 2002).

Sintomas respiratórios ocorrem em cerca de 10% dos pacientes durante a fase de migração das larvas pelos pulmões. Tosse, garganta irritada, falta de ar, febre e até expectoração sanguinolenta são alguns dos sintomas possíveis. Quadros semelhantes à asma ou pneumonia também podem ocorrer. Os quadros graves costumam ocorrer em pacientes com sistema imunológico debilitado.

O paciente com síndrome de hiperinfecção apresenta vários dos sintomas descrito acima e de forma mais severa. A mortalidade nestes casos é bem alta. Apesar de ser um parasita, a estrongiloidíase, nestes casos, pode favorecer a ocorrência de infecções generalizada por bactérias naturais dos intestinos (MINISTÉRIO DA SAÚDE, 2017).

As imunodeficiências primárias refletem anormalidades no desenvolvimento e maturação das células do sistema imunológico. Esses defeitos ocorrem principalmente nos linfócitos T e B. Resultando em uma suscetibilidade maior para infecções devido a deficiência na imunidade celular e/ ou humoral (KOBATA et al., 2000).

Em relação aos dados de pacientes com a síndrome de hiperinfecção, podemos destacar que 50% apresentam um evento séptico (pneumonia, septicemia, meningite, peritonite) geralmente causado por uma bactéria entérica ou suíte polimicrobiana de bactérias entéricas. Complicando isso é que *S. stercoralis* tem um efeito imunossupressor. A hiperinfecção ocorre principalmente, mas não exclusivamente, nas pessoas imunocomprometidas ou imunodeficientes, com alta taxa de letalidade por hiperinfecção, pelo menos 60% (MILLER et al., 2014).

Pode ser afirmar que as infecções por *Strongyloides stercoralis* ocorrem em quase todo o mundo, com exclusão apenas dos extremos norte e sul, as estimativas sobre sua prevalência são muitas vezes pouco mais do que suposições, contudo a parte disseminada desta doença é pouco estudada e com poucos relatos. Os autores Schär et al. Fizeram uma publicação, sendo uma revisão sistemática da literatura com uma amostragem de 354 artigos sobre a distribuição global dessa doença em 78 países. Entretendo esses autores mostraram que, apesar de a doença ser endêmica em várias regiões do mundo, suas taxas de infecção nos diversos países dessas regiões são muito heterogêneas. No continente africano variam de 0,1% na República Centro-Africana a 91,8% no Gabão, enquanto nas Américas do Sul e Central variam de 1% no Haiti a 75,3% no Peru. No sudeste da Ásia variam de 0,02% no Vietnã a 23,7% na Tailândia. Acredita-se que as infecções por *Strongyloides stercoralis* sejam subnotificadas (BRAZ et al., 2015)

Figura 3 - Distribuição epidemiológica da Estrongiloidíase

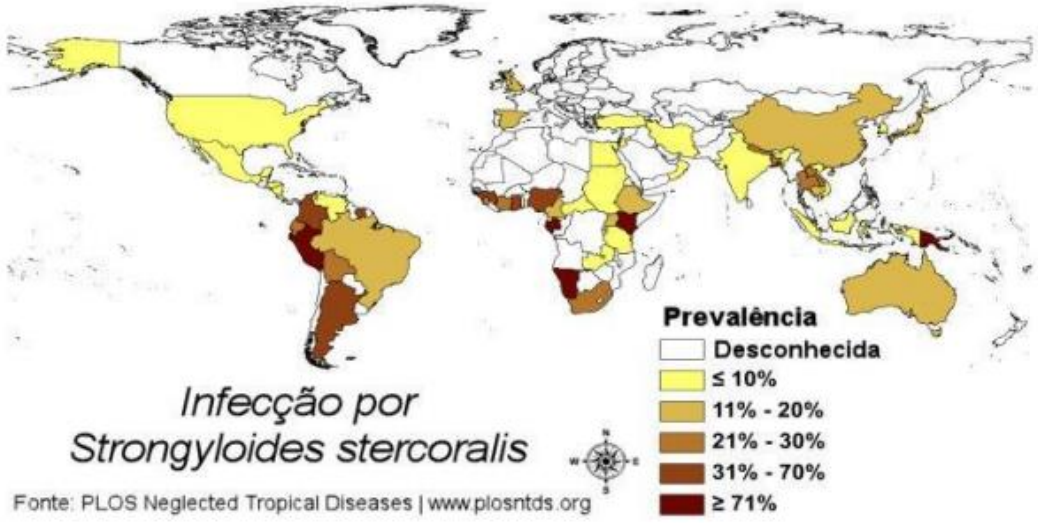

Fonte: PLOS Neglected Tropical Diseases

Conforme a figura 3, a destruição fica evidente em relação a epidemiologia. Sendo que a região de maior acometidos por infeção de *S. stercoralis* situa na extremidade sul dos países subtropicais. Na qual o Brasil está nesta relação de países.

Figura 4: Formas morfológicas de *Strongyloides stercoralis*

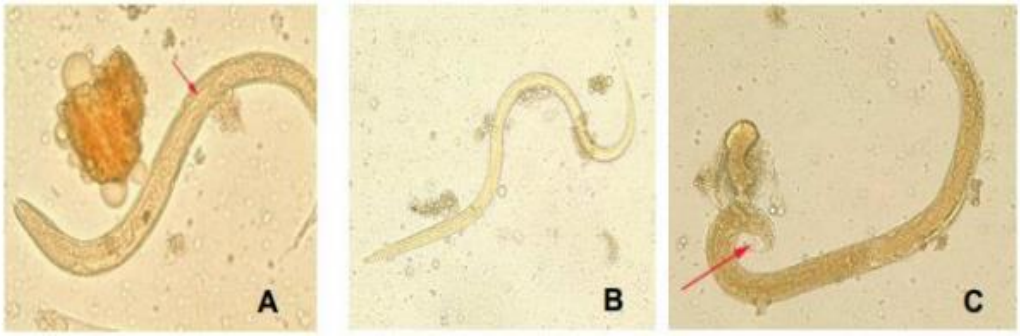

Fonte: Peraboa, 2002.

A - Larva rabditoide L1; **B** - Larva filariforme; **C** - Adulto macho de vida livre, com as 2 espículas presentes.

O nematódeo *S. stercoralis* apresenta diferentes formas evolutivas durante o seu ciclo de vida, sendo elas a fêmea partenogenética, fêmea e macho de vida livre, larva rabditoide, larva filarióide e ovo. (SANTOS, 2016).

A figura 4 em evidencia mostra as formas morfológicas da *S. stercoralis*, para que haja uma melhor interpretação e visualização da forma infectante deste parasita. Já que a sua prevalência em países subdesenvolvidos e subtropicais são de alta relevância. Porém, em Portugal a sua prevalência é considerada uma parasitose rara, apresentando uma sintomatologia discreta, não causando graves problemas de saúde pública. (PERABOA, 2002).

Alguns pacientes com diagnóstico de doenças reumáticas autoimunes apresentam, em função da própria doença de base ou de seu tratamento, um maior risco de ocorrência de manifestações graves das parasitoses intestinais, sendo assim e possível apresentar a forma disseminada desta parasitose. Embora a prevalência dessas parasitoses seja bastante elevada em

nosso meio, nem sempre o reumatologista está atento à necessidade de investigação e tratamento das helmintíases e protozooses antes do uso de terapias imunomoduladoras, imunossupressoras e de medicações imunobiológicas. Todavia o não reconhecimento dessas condições pode trazer graves consequências. (BRAZ et al., 2015).

Óbitos em decorrência da presença do S. stercoralis foram descritos por vários autores, porem no Japão por exemplo foi relatado um caso de óbito por estrongiloidíase disseminada em paciente com LES e hemorragia alveolar induzida pela larva filariforme. (MORA, et al., 2006).

Porém outro relato foi feito, mas de um, paciente jovem com LES, glomerulonefrite e uso crônico de corticosteroide proveniente da zona rural endêmica da Bósnia e Herzegovina apresentou sintomas gástricos e pulmonares graves, associados à perda ponderal de 13 kg em três meses. Com isso foi realizada a pesquisa de larvas nas fezes e no escarro, sendo assim houve a confirmação da presença do nematódeo, na qual também pode ser observado no exame histopatológico da mucosa intestinal. (SETOYAMA, et al., 1997).

Em relação a mortalidade nos casos de estrongiloidíase disseminada na AR é muito elevada, entre 87% a 100%. Esse fato ocorre devido à dificuldade na feitura do diagnóstico precoce e no elevado potencial para complicações fatais. (BOATRIGHT & WANG, 2005).

Indivíduos imunocompetentes infectados por S. stercoralis são assintomáticos em 50% dos casos, enquanto que os outros apresentam sintomas leves. Quando sintomática, pode provocar distúrbios gastrointestinais como dores abdominais ou epigástricas, perda ponderal, náuseas, vômitos, diarreia e problemas pulmonares como falta de ar, tosse e asma Além disso, a penetração ativa das larvas pela pele pode provocar sinais dermatológicos, como a presença de urticária, comichões e migração das larvas (larva currens).

Nos pacientes imunodeprimidos em decorrência de lúpus eritematoso sistêmico, câncer, DM, tratamento com imunossupressores, dentre outros a estrongiloidíase pode levar a quadros 22 graves de hiperinfecção ou disseminação (GRAVELLONE et al., 2015).

Tabela 1. Relatos de casos graves de estrongiloidíase – pacientes com artrite reumatoide.

Autores/ano	Evento	Medicamentos usados	Manifestações/evolução
Koh et al., 2004[84]	Pneumonia	Metotrexate e prednisolona	Hemorragia pulmonar/ Óbito.
Boatright e Wang, 2005[85]	Dor abdominal e diarreia	Etanercept e prednisona	Infecção abdominal latente Resolução após tratamento
Miguel-Fraile et al., 2006[86]	Diarreia, vômitos e mal-estar	Metotrexate, prednisona e paracetamol	Gastrite pelo parasita/ Resolução após tratamento
Das et al., 2007[87]	Diarreia e anorexia	Prednisona	Duodenite pelo parasita Resolução após tratamento
Altintop et al., 2010[88]	Fraqueza, dispepsia, dispneia e tosse	Metotrexate e deflazacort	Gastrite e duodenite pelo parasita Resolução após tratamento

Fonte: Braz, et al., 2015.

Infecções disseminadas por *S. stercoralis* têm sido relatadas em pessoas com uma ampla variedade de alterações imunológicas: como por exemplo malignidades hematopoiéticas ou doenças do tecido conectivo tratadas com fármacos imunossupressores e hospedeiros com hipogamaglobulinemia congênita ou adquirida. Também pode ser em manifestadas em

pacientes em tratamento com corticosteroides, transplantados, portadores de insuficiência renal crônica, diabetes mellitus, doença pulmonar obstrutiva crônica, asma, dermatose crônica, infecções crônicas (hanseníase e tuberculose), neoplasias (linfomas, leucemias e tumores sólidos), alcoolismo crônico, síndrome de imunodeficiência humana e adquirida apresentam alto risco para estrongiloidíase. (BRAZ et al., 2015; LEMOS et al., 2003).

Pode-se destacar trabalhos publicados sobre prevenção da hiperinfecção por parasitos, ressaltamos a revisão sistemática publicada por Santiago e Leitão. Esses dois autores destacaram a impotência é os sintomas de síndrome de hiperinfecção por estrongiloidíase, nas quais podem não ser reconhecidos precocemente, contudo simulam uma exacerbação da doença reumática subjacente como LES, acarretam assim um aumento desastroso da dose do imunossupressor. Assim, fica evidente a importância de uma investigação de rotina para parasitas intestinais em pacientes de áreas endêmicas como o Brasil antes de induzir imunossupressão, em especial nos pacientes refratários à terapia habitual. (SANTIAGO & LEITÃO 2009).

2.2DIAGNÓSTISCO E TRATAMENTO: MEDICAMENTOS ENVOLVIDOS

Nos últimos anos, várias questões vêm sendo discutidas em se tratar do diagnóstico de estrongiloidíase disseminada, contudo a chave para o diagnóstico é o alto índice de suspeição clínica, sendo assim a mesma deve ser bem detalhada, especialmente na presença de pacientes com imunossupressão. Diante disso, a e necessário para se construir um fluxograma adequado para o diagnóstico deve-se entender os vários fatores de risco específicos da doença, bem como suas formas mais comuns de apresentação (LUNA et al., 2007).

Vários fatores podem estar associados com o aumento da probabilidade de ocorrência de estrongiloidíase disseminada, que são aqueles que causam depressão da imunidade celular (células T). Dentre estes fatores imunodepressores, o de maior destaque o uso de corticosteroides em doses elevadas por pacientes imunocomprometidos (ainda que por períodos curtos), e também pode-se enfatizar a presença de SIDA, linfomas e leucemias e em especial infecção por HTLV-1 (VADLAMUDI et al., 2006).

Vários exames laboratoriais são necessários para o auxílio do diagnostico, porem alguns deles apresentam uma pouca eficiência para o tratamento em questão. Mas por menor que seja o grau de importância os mesmos devem ser realizados, isso no diagnóstico das formas disseminadas. Entretendo a presença de eosinofilia no sangue periférico não se encaixa em um bom método de avaliação diagnóstica porque na estrongiloidíase disseminada a contagem de eosinófilos pode apresentar taxas dentro da normalidade ou até mesmo diminuídas. Mas métodos sorológicos que determinam a presença de anticorpos no soro do hospedeiro são mais úteis em pacientes assintomáticos com eosinofilia. Contudo outros métodos devem ser levados em consideração para serem realizados, tais como: os métodos de ELISA, GPIA e Western Blot. Sendo que os dois primeiros têm uma sensibilidade entre 74,1% e 98,2 %, respectivamente é especificidade de 100% (NEWBERRY et al., 2005).

Porém o teste de ELISA detecta a presença de anticorpos das classes de imunoglobulinas G (IgG), A (IgA), M (IgM) e E (IgE), específicos para o parasito, mas não confere um valor quantitativo da carga parasitária. Além disso, o teste ELISA, principalmente para anticorpos

IgG, nem sempre pode distinguir entre infecções recentes e antigas. Sendo assim umas das desvantagens deste exame (NEVES, 2011; SUDRE et al., 2006). 28

Contudo os diagnósticos sorológicos ou técnicas sorológicas, principalmente as imunoenzimáticas, podem ser uma boa alternativa para o diagnóstico da estrongiloidíase. Além disso, o desenvolvimento de testes sorológicos confiáveis para o diagnóstico da estrongiloidíase pode ter grande utilidade em situações epidemiológicas e clínicas (SUDRE et al., 2006).

O diagnóstico da estrongiloidíase disseminada também se dá pela identificação das larvas nas amostras fecais. Entretanto, como na maioria dos casos o número de larvas é pequeno e a eliminação delas é baixa e irregular, sendo assim o cuidado com o diagnostico deve ser redobrado. Contudo o diagnóstico da estrongiloidíase por exames parasitológicos torna-se muito limitado. Dependendo do número de amostras de fezes a sensibilidade do exame parasitológico varia de 30%, 50%, até 100%, respectivamente quando analisadas uma, três ou sete amostras. As principais técnicas para realização do exame parasitológico são o exame direto utilizando solução salina e lugol, os métodos de concentração de larvas como o Baermann-Moraes e o de sedimentação, a cultura em placa de Agar, e o método de Harada-Mori.

O método de cultura em placa de ágar possui maior eficiência, pois permite elevar o número de larvas aumentando consequentemente a sensibilidade de detecção das mesmas, devendo ser empregada principalmente em pacientes imunodeprimidos. (SANTOS. 2016, p. 22).

Contudo sobre este tipo de método Santos (2016) afirma.

Como desvantagem, a cultura em placa de ágar possui alto risco de contaminação com as larvas, é uma técnica demorada e onerosa. Os exames parasitológicos são até 50% mais sensíveis quando realizados com pelo menos três amostras de fezes coletadas em dias alternados, exclusivamente naqueles casos em que a infecção é crônica e assintomática devido à baixa carga parasitária. (SANTOS, 2016, p.22).

Nos quadros de estrongiloidíase disseminada, é possível encontrar as larvas em fluídos corpóreos, como em lavados bronco alveolares, escarro, fluido cérebro-espinhal e aspirados duodenais (OBSERVATÓRIO DA SAÚDE, 2018).

Figura 5. Lesão Purpúrica Peri –Umbilical na região Abdominal em paciente com câncer, portador de estrongiloidíase disseminada.

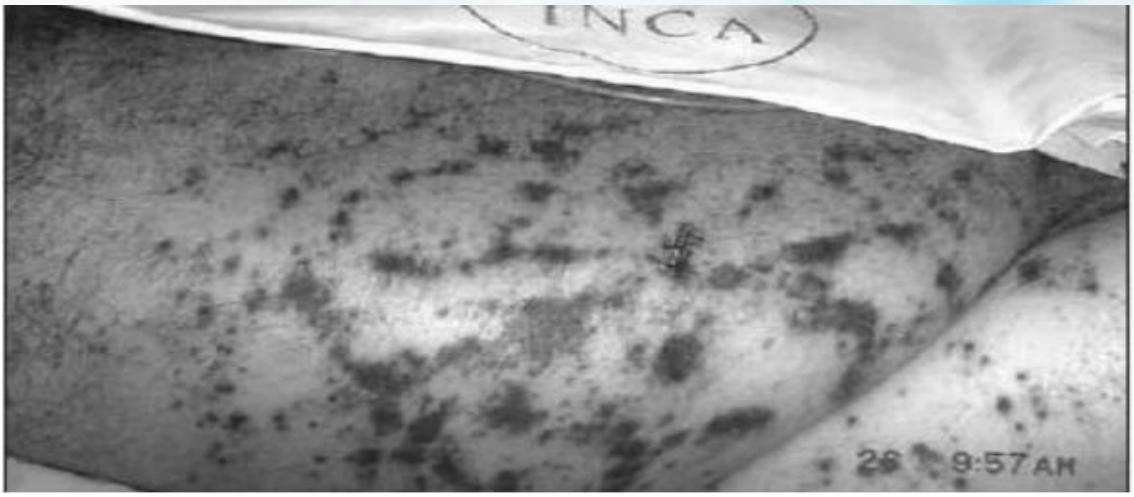

Fonte: Luna, et al..2007

O envolvimento cutâneo na estrongiloidíase disseminada é uma manifestação rara e tem sido associada a formas potencialmente fatais da doença. Contudo a presença dessas lesões pode representar um valioso sinal para o diagnóstico. Em 1986 foi relatado, o primeiro caso de estrongiloidíase disseminada com envolvimento cutâneo difuso. Porém a lesão cutânea tem uma característica própria, sendo ela uma púrpura serpinginosa inicialmente localizada na região peri-umbilical, que pode se estender rapidamente de forma centrífuga para abdômen, tronco e membros (LAM, et al. 2006).

Entretendo o diagnóstico definitivo de estrongiloidíase disseminada é baseado nos achados de larvas nas fezes, na secreção traqueal, no lavado brônquico, no aspirado gástrico ou nas biópsias gástrica, jejunal, cutânea e pulmonar (SALLUH, et al., 2005).

Ainda no diagnostico eventualmente podemos observar larvas na urina, acompanhadas de hematúria e proteinúria, no fígado (observamos larvas nos espaços porta), coração (larvas no líquido pericárdico) e cérebro (larvas no LCR) (MAIA, et al., 2006).

Sendo assim a forma disseminada da estrongiloidíase, muitas vezes fatal, ocorre em pacientes imunodeprimidos, em que observamos um grande número de larvas filarióides no intestino grosso, que uma vez alcançada a circulação, irão se disseminar por todo o organismo, quanto mais imunocomprometidos, maior o risco da disseminação (MAIA, et al.,2006: PESSOA & MARTINS, 1978).

Não se pode esquecer que existe várias complicações em relação a disseminação da parasitose em questão. Uma complicação grave da estrongiloidíase disseminada é a sua associação com infecções bacterianas, principalmente Gram negativas, como *E. coli*, S. *faecalis*, porém estas bactérias pertencem normalmente a flora intestinal, mas que podem acompanhar as larvas durante o processo de autoinfecção, e, alternativamente, lesões da mucosa do cólon também podem facilitar a penetração das bactérias causando septicemia em casos de diminuição da capacidade imunológica (PORTO, et al., 2002)

Figura 6. Tomografia computadorizada (TC) do tórax mostra as áreas espaciais e espúrias que envolvem campos flexíveis.

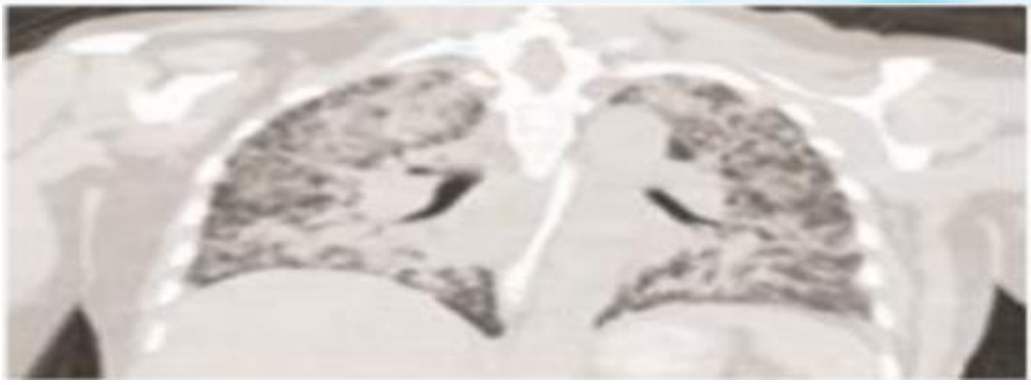

Fonte: Ibarra, et al., 2014.

A figura 6 mostra as áreas espaciais e espúrias que envolvem os campos flexíveis, nas quais a larva em forma infectante pode-se alojar e se disseminar para outros órgãos.

Aquelas infectadas com estrongiloidíase disseminadas podem aumentar o risco de complicações por causa do aumento do estresse no sistema pulmonar. Contudo na literatura tem poucos relatos descrevendo a estrongiloidíase disseminada fatal levando à hemorragia alveolar. (IBARRA, et al., 2014). Todavia, a detecção é o tratamento precoces podem ajudar a diminuir mortalidade entre os pacientes imunossuprimidos. Portanto, é essencial investigar a presença de Strongyloides Stercoralis em indivíduos imunocomprometidos, com quaisquer fatores de risco, aqueles que atualmente vivem em áreas não endêmicas (IBARRA et al., 2014).

2.3 TRATAMENTO

Em relação ao tratamento nos casos onde haja complicações requer então um tratamento padrão, sendo feitos com drogas anti-helmintos. Podemos citar alguns desses medicamentos: a ivermectina ou albendazol. Porém a resposta à terapia anti-helmíntica é variável em pacientes imunossuprimidos; consequentemente, o tratamento nesses pacientes depende da etiologia da imunossupressão do paciente. (YUNG, 2014). O tratamento da estrongiloidíase inclui fármacos do grupo dos benzimidazóis-albendazol, tiabendazol e ivermectina, já citados anteriormente.

Estudos realizados recentemente destacam que a maioria dos pacientes que apresentaram estrongiloidíase disseminada utilizou altas doses de corticoides por mais de três semanas. Quimioterapia, radioterapia foram frequentes nessa população. Contudo esses pacientes receberam profilaxia com albendazol antes do início da terapia imunossupressora. Aspectos ligados à profilaxia de estrongiloidíase permanecem alvo de controvérsia (LUNA et al., 2007). Em vários outros casos foi usado o tiabendazol, já que este medicamento apresentou um saio clinico, ou seja, uma superioridade maior em relação ao placebo para profilaxia de pacientes imunocomprometidos.

O uso do ivermectina se tornou o medicamento padrão escolhido para o tratamento. A eficiência do mesmo e elevada, erradicando as larvas deste parasita, e tem menor efeito colateral, comparado ao albendazol (MAIA, et al.,2006).

Entretanto foram avaliadas a eficácia e a segurança da ivermectina (dose única, 200g/kg) e do tiabendazol (25mg/kg, duas vezes ao dia por cinco dias), os mesmos foram avaliados para a cura da estrongiloidíase por ensaio clínico randomizado. Contudo o Tiabendazol mostrou-se mais eficaz (95%) do que ivermectina (86%). A ivermectina é considerada o tratamento de

escolha por ser mais bem tolerada do que o tiabendazol e apresentar eficácia superior ao albendazol. (BRAZ et al., 2015).

Todavia a forma de administração dos medicamentos tem suma importância para o tratamento no caso de pacientes imunodeprimidos. Pois não havendo incapacidade de administração oral, tem que ser utilizado outra via de administração, como por exemplo uso da via parenteral, mas a segurança e a posologia devem ser levadas em consideração (LUNA, et al.,).

Afinal a via parenteral pode trazer riscos ao paciente imunossuprimidos, pois o sistema imunologia do mesmo encontra-se na maior das vezes em desequilíbrio imunológico, na qual o mesmo pode ficar suscetível a várias infecções, bacteriana por exemplo, desencadeando uma sepse generalizada. Por isso a forma de administração tem que ser bem avaliada e vários riscos devem ser levados em consideração, para que não haja esse tipo de infeção.

Por isso a base de diagnóstico e tratamento tem que ser considerada como parceiros, já que ambos dependem um do outro. Quanto maior a eficácia no diagnostico, melhor a forma de tratamento. Não deixando assim falhas nos processos.

Lembrando que os medicamentos quando não erradicando o parasita, pode trazer efeitos de bem-estar, junto qualidade de vida do paciente.

Já que os indivíduos imunossuprimidos são considerados uma população de risco para o desenvolvimento de estrongiloidíase grave, em que a hiperinfecção/disseminação está relacionada com uma síndrome de autoinfecção acelerada, que, em muitos casos, está associada com algum comprometimento no sistema imune (SANTANA & LOUREIRO, 2016).

3. Considerações Finais

A estrongiloidíase disseminada é uma doença pouco estudada, por ser tratar da forma grave da doença, o presente estudo chama a atenção para sua análise, pois pacientes imunossuprimidos ou com doenças autoimunes vem sendo diagnosticados com essa forma evolutiva da doença. Isso se dá devido ao fato do sistema imunológico estar comprometido, isso porque o paciente pode estar fazendo o uso de corticoides por curto ou longo período, para alguma doença autoimune.

Contudo, ainda sobre a forma disseminada o problema parece ser ainda mais complexo entre pacientes imunocomprometidos, pois pode presentar-se de forma assintomática, que corresponde à fase de invasão do parasita no período inicial da infecção; período prodrômico, sem expressão clínica da doença, e se caracteriza pelo achado de larvas nas fezes; período diarreico, já com sinais evidentes, e período sintomático, entretendo os sintomas são os mesmos quando podem ser registrados em pacientes, dor abdominal, emagrecimento e sintomas dispépticos, ou ainda por achados de larvas nos aspirados ou tecidos dos órgão; período disseminado.

Deve ser levado em consideração que o número de eosinófilos nestes casos de disseminação, pode apresentar taxas normais ou diminuídas, por isso vários outros métodos devem ser realizados como os métodos de ELISA, GPIA e Western Blot.

O estudo para a realização deste trabalho contribuiu para um despertar acadêmico, no qual há a possibilidade de atuação como analista clinico para o profissional farmacêutico, oportunizando atuações que ocasionem seu reconhecimento como parte importante da equipe

multiprofissional, com base nos seus saberes relacionados a diagnóstico e tratamento da enfermidade em questão, com objetivo de melhorar a qualidade de vida do paciente acompanhado. O acompanhamento farmacêutico no tratamento e diagnóstico dos pacientes imunossuprimidos tende a ter uma melhoria da qualidade da vida do paciente, a partir de um possível diagnóstico precoce da estrongiloidíase disseminada. Já que os achados de larvas em órgão dependem das analise microscopia de tecidos, aspirados e fluidos nos quais esse profissional pode atuar e evitar uma possível sepse.

Referências

BRAZ. A, S. et al. Recomendações da Sociedade Brasileira de Reumatologia sobre diagnóstico e tratamento das parasitoses intestinais em pacientes com doenças reumáticas autoimunes. Revista Brasileira de Reumatologia. n. 55. v. 4. p.368- 380, Rio de Janeiro, 2015.

BOATRIGHT. M. D. WANG. B, W, E. Clinical infection with Strongyloidessterocoralis following etanercept use for rheumatoid arthritis. Rev. Arthritis and Rheumatism. n. 52. p. 1336–1337, 2005.

BENINCASA. C, C. et al. Strongyloides Stercoralis hyperinfection syndrome: case report. Revista Brasileira de Terapia Intensiva. v. 19, n. 1, p. 128-131. Rio Grande do Sul, 2007.

BISCEGLI. T, S. et al. Estado nutricional e prevalência de enteroparasitoses em crianças matriculados em creches. Revista Paul Pedriatr. v. 27, n. 3, p. 289-295, 2009.

BMJ (BOBLIOTECA VIRTUAL). Centers for Disease Control and Prevention: Strongyloidiasis image library. Infecção por Strongyloides. Acessado em 21 de setembro de 2018.

CARDOSO. M, de F. et al. Diarreia com manifestação inicial de Lúpus Eritematose Sistêmica. Revista Brasileira Reumatol. v. 48, n. 3, p. 184-187, São Paulo, 2008.

COSTA-CRUZ, J. M. Strongyloides stercoralis. In: NEVES, D. P.; MELO, A. L.; LINARDI, P. M.; VITOR, R. W. A. Parasitologia humana, 12. ed., São Paulo: Atheneu, 2011, p. 295-305.

CARVALHO, E. F. et al. Immunoblotting using Strongyloides venezuelensis larvae, parthenogenetic females or eggs extracts for the diagnosis of experimentally infected immunosuppressed rats. Experimental Parasitology, v. 26, n. 157, p. 117-123, jul. 2015.

DIAS. M, T; GRANDINI. A, A. Prevalência e aspectos epidemiológicos de enteroparasitoses na população de São José da Bela Vista, São Paulo. Revista Sociedade Brasileira Medicina Tropical. v.32, n.1, p.63-65, São Paulo, 1999.

GRAVELLONE, L. et al., A. Strongyloidiasis in nephrologic patients. Giornale Italiano di Nefrologia, v. 32, n. 2. 2015.

GONÇALVES. A, L. et al. Prevalence of intestinal parasites in preschool children in the region of Uberlândia, State of Minas Gerais, Brazil. Revista Sociedade Brasileira Medicina Tropical. v.44, n. 2, p.91-93, Minhas Gerais, 2011.

GOTUZZO. E, TERASHIMA. A, ALVAREZ. H. Strongyloides stercoralis Hyperinfection Associated with Human T Cell Lymphotropic Vírus Type-1 Infection in Peru. The American Journal of Tropical Medicine and Hygiene. n.60: p.146-149, 1999.

IBARRA. F. G. Strongyloidiasis and Diffuse Alveolar Hemorrhage in a Patient with Systemic Lupus Erythematosus. Rev. Case Reports in Medicine. v. 3. 2014.

KOBATA. C.H.P. et al. Manifestação intestinal rara em paciente com imunodeficiência comum variável e estrongiloidíase. Relato de Caso. Revista de Medicina. v. 79. n. 2-4. p. 73-80. São Paulo, 2000.

LAM, C. S et al. Disseminated strongyloidiasis: a retrospective study of clinical course and outcome. European Journal of Clinical Microbiology & Infectious Diseases, v. 25, n. 1, p. 14-18, 2006.

LUNA. O, B. et al. Estrongiloidíase Disseminada: Diagnóstico e tratamento. Revista Brasileira de Terapia Intensiva. v. 19. n. 4, São Paulo, 2007.

LEMOS. L. et al. Hyperinfection syndrome in strongyloidiasis: report of two cases. Rev Ann Diagn Pathol.n.7. p.87–94, 2003.

MAIA. T.M.C. et al. Hiperinfestação por Strongyloides Stercoralis. Revista Brasileira em Promoção da Saúde. v. 19. n. 2. Fortaleza, 2006.

MALAKOUTIAN. T. et al. Disseminated Strongyloidiasis in a Patient with Membranoproliferative Glomerulonephritis- Case Report. Revista Iran J Parasitol. v.10, n.1, p.141-145, Irã, 2015.

MILLER, A. Strongyloides stercoralis: Systematic Review of Barriers to Controlling Strongyloidiasis for Australian Indigenous Communities. Rev. PLOS Neglected Tropical Disease. v. 8. n. 9. p.31-41. 2014.

MINISTERIO DA SAÚDE. Estrongiloidíase. Strongyloides Stercoralis. Disponível em: https://www.mdsaude.com/2013/08/estrongiloidiase.html. Acesso em 20 de setembro de 2018.

MELO, A. L. Helmintos. In: NEVES, D. P.; MELO, A. L.; LINARDI, P. M.; VITOR, R. W. A. Parasitologia humana. 12. ed., São Paulo: Atheneu, 2011, p. 201-208.

MORA, G.S. et al. Strongyloides stercoralis hyperinfection in systemic lupus erythematosus and the antiphospholipid syndrome. Rev. Semin Arthritis Rheum. n.36. p.135–43, 2006.

MORAIS, M.I.M. et al. Parasitismo por Strongyloides Stercoralis em pacientes com câncer na Baixada Fluminense, Estado do Rio de Janeiro. Revista Cientifica Linkania. n. 7. v. 1. Ed. 9. p. 119-185. Rio de Janeiro.

NEVES, D. P. Parasitologia Humana. 12ª Ed. Rio de Janeiro; Atheneu Rio de Janeiro, 2011.

NEWBERRY. A.M. et al. Strongyloides hyperinfection presenting as acute respiratory failure and gram-negative sepsis. Rev. Chest. n. 128. p.3681-3684, 2005.

OBSERVATORIO DA SAÚDE DA CRIANÇA E DO ADOLESCENTE. Estrongiloidíase. Disponível em: https://site.medicina.ufmg.br/observaped/estrongiloidiase/. Acesso em 22 de outubro de 2018.

PAULA. F. M de. Diagnostico parasitológico e imunológico da estrongiloidíase em crianças imunocompetentes e imunodeprimidos.

PESSOA. S. B; MARTINS. A. V. Parasitologia médica. 10° Ed. Rio de Janeiro: Guanabara Koogan,1978.

PERABOA. H. Helmintos intestinais em alunos das escolas primárias no concelho de Lisboa e Setúbal. Tese de Mestrado/Instituto de Higiene e Medicina Tropical. p. 74, Lisboa, 2002.

PORTO, M. A. F. et al. Implicações clínicas e imunológicas da associação entre o HTLV-1 e a estrongiloidíase. Revista Sociedade Brasileira de Medicina Tropical. v. 35, n 6, p. 641-649. Bahia, 2002

RIBEIRO, L. C. et al. Púrpura em paciente com estrongiloidíase disseminada. Revista Sociedade Brasileira de Medicina Tropical. v. 38, n. 3, p. 255-257. Cuiabá, 2005.

REY, L. Bases da Parasitologia Médica. 3. ed. Rio de Janeiro: Guanabara Koogan, 2011. 391 p.

SANTANA. A. T. T; LOUREIRO. M.B. Síndrome de hiperinfecção e/ou disseminação por Strongyloides stercoralis em pacientes imunodeprimido. Rev. Brasileira de Analises Clinicas. ISSN (online): 2448-3877. 2016.

SANTIAGO. M. LEITÃO B. Prevention, of strongyloides hyperinfection syndrome: a rheumatological point of view. Rev Eur J Intern Med. n.20. p.744-748, 2009.

SANTOS, E. A dos. DETECÇÃO DE IMUNOCOMPLEXOS CIRCULANTES EM AMOSTRAS DE SORO DE PACIENTES COM DIABETES MELLITUS INFECTADOS POR Strongyloides stercoralis.Dissertação de Mestrado, Universidade Federal de Goiás. Jataí, 2016.

SCHAR. F, et al. Strongyloides stercoralis: global distribution and risk factors. Rev. PLoS Negl Trop Dis. v.7. p.2288. 2013.

SALLUH. J. I et al. Cutaneous periumbilical purpura in disseminated strongyloidiasis in cancer patients: a pathognomonic feature of potentially lethal disease. Rev. Braz J Infect Dis.v.9. p.419-424, 2005.

SETOYAMA, F. et al. SLE with death from acute massive pulmonary hemorrhage caused by disseminated strongyloidiasis. Rev Scand J Rheumatol. n.26. p.389– 391, 1997.

SOUZA. J, N de. Infecção por S. stercoralis em pacientes imunocomprometidos. Programa de Pós-Graduação em Farmácia. Universidade Federal da Bahia. Salvador, 2013.

SUDRE. A. P., et al. Diagnostico da estrongiloidíase humana: Importância e Técnicas. Rev. Patologia Tropical. v. 35. n. 3. p.173-184.Rio de Janeiro, 2006.

TAVARES. S. et al. Estrongiloidíase Disseminada e Íleo Paralítico em doente cominfecção HIV. Arquivos de Medicina versão On-line ISSN 2183-2447. v. 25. n. 2. Porto, 2011.

VADLAMUDI. R. S. et al. Intestinal strongyloidiasis and hyperinfection syndrome. Rev Clin Mol Allergy. n. 30.p.4-8, 2006.

YUNG. E, E. et al. Short Report.: Strongyloidiasis Hyperinfection in a Patient with a History of Systemic Lupus Erythematosus. Am. J. Trop. Med. Hyg. v. 91. N. 4. pp. 806–809, Los Angeles, 2014.