REVISTA SAÚDE DOS VALES

ISSN: 2674-8584 V.10 – N.01 – 2025

DOI: 10.61164/ctfe7e52

IMPACTO NA QUALIDADE DE VIDA DE PACIENTES COM DEFORMIDADES DENTOFACIAIS

IMPACT ON THE QUALITY OF LIFE OF PATIENTS WITH DENTOFACIAL DEFORMITIES

Rebeca Rizia da Silva Santos
Odontologia, Unibras,GO.
E-mail: riziarebecasantos@gmail.com

Adrielly Katrine Tozetto Morais Muto
Unibras,GO.

RESUMO

As deformidades dento-faciais não afetam só a aparência do rosto, mas também podem comprometer funções importantes como mastigar, falar e respirar, o que acaba influenciando diretamente na qualidade de vida das pessoas. Essas alterações podem causar desconforto físico, dificuldades na rotina e até problemas emocionais, como baixa autoestima e isolamento social. Por isso, a ortognática é uma opção eficiente para recuperar o equilíbrio entre a função e a estética, trazendo melhorias tanto na saúde quanto no bem-estar emocional. O presente estudo tem como objetivo demonstrar como a cirurgia ortognática impacta a vida dos pacientes com deformidades dento-faciais, destacando os benefícios que ela traz em termos de funcionamento, aparência e autoestima. A pesquisa foi realizada por meio de uma revisão bibliográfica de autores que discutem a importância do tratamento cirúrgico aliado à ortodontia, evidenciando como o planejamento interdisciplinar é essencial para alcançar resultados previsíveis e satisfatórios. Os estudos consultados demonstram que, além de corrigir as discrepâncias ósseas, a cirurgia promove uma expressiva melhora na autoconfiança e no convívio social dos pacientes. Assim, conclui-se que esse procedimento representa um grande avanço dentro da odontologia moderna, unindo conhecimento técnico, recursos tecnológicos e uma abordagem humanizada, voltada para o bem-estar integral do paciente.

Palavras-Chave: Cirurgia ortognática. Deformidades dento-faciais. Qualidade de vida. Autoestima. Odontologia.

REVISTA SAÚDE DOS VALES

ABSTRACT

Dentofacial deformities not only affect facial appearance but can also compromise important functions such as chewing, speaking, and breathing, ultimately influencing people's quality of life. These alterations can cause physical discomfort, difficulties in daily routines, and even emotional problems such as low self-esteem and social isolation. Therefore, orthognathic surgery is an efficient option to restore the balance between function and aesthetics, bringing improvements in both health and emotional well-being. This study aims to demonstrate how orthognathic surgery impacts the lives of patients with dentofacial deformities, highlighting the benefits it brings in terms of function, appearance, and self-esteem. The research was conducted through a literature review of authors who discuss the importance of surgical treatment combined with orthodontics, highlighting how interdisciplinary planning is essential to achieve predictable and satisfactory results. The studies consulted demonstrate that, in addition to correcting bone discrepancies, the surgery promotes a significant improvement in the self-confidence and social interaction of patients. Thus, it can be concluded that this procedure represents a major advancement in modern dentistry, combining technical knowledge, technological resources, and a humanized approach focused on the patient's overall well-being.

Key words: Orthognathic surgery. Dentofacial deformities. Quality of life. Self-esteem. Dentistry.

1. INTRODUÇÃO

A cirurgia ortognática é a área da odontologia que trata as alterações dento faciais, cujo objetivo é equilibrar suas funções estomatognáticas e a harmonia entre as estruturas anatômicas. Ela se firma cada vez mais como um procedimento seguro e de resultados satisfatórios, devido à evolução das variadas técnicas cirúrgicas e materiais ao longo dos anos. (SANT'ANA;JANSON,2003; ALASSERI;SWENNEN,2018).

As deformidades dento faciais estão frequentemente relacionadas a alguns problemas de saúde, como a síndrome da apneia do sono, má oclusão, má saúde oral, baixa autoestima, depressão, problemas na função mastigatória, entre outros, que podem comprometer a qualidade de vida do indivíduo afetado (PANISSA et al.,

2018). A ortognática é um tipo de procedimento cirúrgico destinado a corrigir anomalias faciais e maxilomandibulares, garantindo um alinhamento apropriado dos dentes (SANTOS et al, 2012). Este tipo de cirurgia tem se mostrado uma das opções mais eficazes para pacientes que enfrentam displasias severas e grandes discrepâncias, pois proporciona melhorias na estética, na capacidade de mastigar e na fala (FILHO et al, 2014).

Dados coletados em entrevistas com pacientes que se submeterem a cirurgia ortognática, usando protocolos para análise de qualidade de vida; confirmam essa melhoria, um estudo feito na universidade federal da Paraíba (UFPB) mostrou grande satisfação dentre os pacientes submetidos ao procedimento.Uma pesquisa revelou que existe uma conexão direta entre a aparência física e o padrão de qualidade de vida em indivíduos que apresentam deformidades dento faciais (DDFs), o que influencia diretamente sua autoimagem (Torres et al., 2017; Figueiredo et al, 2023; Santana et al, 2023).Nos tempos atuais em que os filtros de redes sociais reinam, ter um rosto perfeito se tornou regra e, embora as feições ideais não passem de uma ilusão, ter que lidar com uma anomalia que afeta justamente os ossos faciais pode abalar a autoestima de uma pessoa.

Este trabalho caracteriza-se como uma pesquisa exploratória, tendo como técnica principal a pesquisa bibliográfica. A pesquisa exploratória visa proporcionar maior familiaridade com o tema, tendo como objetivo tornar o problema mais explícito ou construir hipóteses (GIL, 2010, p. 29). Já a pesquisa bibliográfica consiste na análise de materiais previamente publicados, tais como livros, artigos científicos e publicações eletrônicas, contribuindo para a fundamentação teórica da investigação.

Para a seleção do material bibliográfico, foram realizadas buscas em bases de dados e plataformas online, como PubMed, site do Scielo e o Google Acadêmico. Os descritores utilizados foram: “Cirurgia Ortognática”, “Prognatismo” e “Tratamento”, “Qualidade de Vida’’ além de suas combinações. Os critérios de inclusão consideraram publicações em português, divulgadas entre os anos de 1900 a 2025, que abordassem diretamente a temática e apresentassem conteúdo relevante e completo.

Com isso, este trabalho busca esclarecer a temática proposta por meio da análise de produções gráficas e eletrônicas, disponibilizadas em diferentes mídias acadêmicas, com o objetivo de compreender os benefícios e o impactos funcionais, estéticos e psicossociais da cirurgia ortognática em pacientes adultos com prognatismo.

2. OBJETIVOS

O objetivo do presente trabalho é analisar os impactos da cirurgia ortognática na qualidade de vida dos pacientes, observando sua influência na melhora das funções orais básicas do dia a dia, no desempenho funcional e na recuperação da estética facial.

De acordo com a definição de qualidade de vida relacionada à saúde bucal, apenas a ausência de doenças e de disfunções buco faciais não são consideradas suficientes para indicação de boa saúde bucal. Está intimamente ligada à saúde geral, por isso a necessidade da mensuração da qualidade de vida em pacientes submetidos à cirurgia ortognática, avaliando o impacto que a deformidade dento facial pode gerar à sua saúde física, mental e social, e o interesse em compreender as melhoras funcionais, psicossociais e estéticas obtidas através da cirurgia ortognática.

3. REVISÃO DA LITERATURA

3.1 História e evolução da cirurgia ortognática

A cirurgia ortognática representa um marco importante na correção das deformidades faciais, tendo como principal finalidade o realinhamento dos ossos da face, especialmente da mandíbula e da maxila. Embora esse tipo de intervenção tenha sido iniciado ainda no século XIX, foi apenas a partir dos estudos e técnicas introduzidos por Obwegeser, na década de 1950, que a prática passou a assumir

contornos mais precisos e científicos, inaugurando a era moderna da cirurgia ortognática (STEINHÄUSER, 1996).

A evolução dessa área demonstra o quanto a integração entre ortodontia e cirurgia bucomaxilofacial foi essencial para o aperfeiçoamento dos resultados clínicos. Essa parceria profissional consolidou-se como um fator determinante para o sucesso dos tratamentos, permitindo que a cirurgia se tornasse um procedimento rotineiro e previsível. Nos últimos anos, o avanço tecnológico intensificou essa transformação: o uso de softwares de simulação cirúrgica e a incorporação da inteligência artificial (IA) tornaram o planejamento mais preciso e individualizado, elevando a qualidade e a segurança dos resultados.

Nos primórdios da cirurgia ortognática, os profissionais enfrentavam diversos obstáculos que limitavam o sucesso dos procedimentos. Um dos principais desafios era a inexistência de métodos anestésicos eficazes, o que obrigava os cirurgiões a realizarem intervenções de forma rápida, buscando reduzir o sangramento e o sofrimento do paciente. Além disso, as condições assépticas eram precárias, resultando em elevadas taxas de infecção devido à presença abundante de microrganismos na cavidade oral.

A descoberta dos antibióticos, particularmente a penicilina por Alexander Fleming em 1928, representou uma revolução na medicina moderna e a introdução dos mesmos, possibilitou cirurgias mais complexas e seguras, reduzindo drasticamente a incidência de infecções e complicações pós-operatórias. O uso profilático de antibióticos em cirurgias tornou-se, desde então, uma prática padrão, impulsionando o avanço decisivo para a segurança e a viabilidade das cirurgias faciais (Jamal, 2023; Duquetteet al.,2022).

A década de 1950 marcou um ponto de virada decisivo na evolução da cirurgia ortognática. Em 1957, Trauner e Obwegeser introduziram a técnica da osteotomia sagital do ramo mandibular, considerada um dos maiores avanços da época. Essa inovação permitiu a realização de fraturas ósseas controladas, criando superfícies de contato medular que favoreciam a consolidação e a cicatrização óssea. Pouco tempo depois, o método foi apresentado à comunidade científica norte-americana no Walter Reed Army Medical Center, consolidando-se como uma

referência na cirurgia oral e maxilofacial. Além de possibilitar o recuo mandibular, a técnica também permitia o avanço da mandíbula, ampliando significativamente as possibilidades de correção das deformidades faciais.

Com o desenvolvimento célere das pesquisas, novas modificações nas técnicas de recuo mandibular foram desenvolvidas, ampliando as possibilidades terapêuticas da cirurgia ortognática. Em substituição à tradicional osteotomia corporal, surgiu a osteotomia vertical intraoral do ramo, também conhecida como osteotomia vertical transoral, representando um método menos invasivo e com melhor controle cirúrgico (WINSTANLEY, 1968). Com o avanço das técnicas cirúrgicas, tornou-se evidente a necessidade de aperfeiçoar a função da articulação temporomandibular (ATM), o que levou Hall e seus colaboradores ao desenvolvimento da condilotomia.

Essa inovação buscava proporcionar melhor adaptação e mobilidade articular por meio da criação de um segmento proximal reduzido e propositalmente posicionado em nível inferior, favorecendo o aumento do espaço articular. A proposta representou um progresso importante na reabilitação funcional da mandíbula, especialmente por permitir um movimento mais fisiológico e equilibrado. Na maioria dos casos, a condilotomia era executada de forma unilateral, utilizando a oclusão contralateral como referência para garantir estabilidade e alinhamento adequados durante o procedimento (HALL; CHASE; PAYOR, 1975).

Diante das incertezas que ainda existiam em relação à viabilidade dos procedimentos envolvendo a maxila, Bell conduziu estudos experimentais em animais com o objetivo de comprovar a possibilidade de seccionar e reposicionar essa estrutura de forma simultânea e segura. Os resultados obtidos demonstraram que a técnica era viável e poderia ser aplicada com sucesso em cirurgias corretivas faciais. Pesquisas subsequentes reforçaram esses achados ao evidenciar que a ligadura da artéria maxilar era uma medida eficaz para prevenir complicações hemorrágicas decorrentes de possíveis lesões vasculares durante a cirurgia, contribuindo significativamente para o aprimoramento da segurança operatória (NELSON et al., 1977).

Os estudos conduzidos por Jacobs representaram mais um marco na evolução das técnicas cirúrgicas da face. O autor demonstrou que a maxila poderia ser seccionada de maneira precisa em múltiplos segmentos duas, três ou até quatro partes possibilitando correções tanto no sentido transversal quanto vertical. Nos casos em que apenas o ajuste transversal era necessário, os aparelhos de expansão passaram a ser utilizados em conjunto com a mobilização cirúrgica, potencializando os resultados clínicos. Com o avanço simultâneo das osteotomias maxilares e mandibulares, tornou-se possível realizar intervenções completas nos três planos do espaço, oferecendo soluções mais abrangentes e eficazes para pacientes com deformidades dento faciais (JACOBS et al., 1980).

Com base nesses avanços, a cirurgia ortognática se firmou como uma área de especialização em permanente desenvolvimento. O alinhamento entre cirurgiões e ortodontistas foi fundamental para estabelecer padrões estéticos e funcionais que orientassem o diagnóstico e o planejamento terapêutico de forma integrada. Essa cooperação interdisciplinar também permitiu identificar, com maior precisão, quais pacientes poderiam se beneficiar mais das abordagens cirúrgicas. Estudos populacionais realizados nas décadas seguintes reforçaram essas diretrizes, evidenciando quais características dentárias e esqueléticas apresentavam melhores respostas ao tratamento combinado ortodôntico-cirúrgico (YANG et al., 2017).

Figura 1 – Resultados dos pós cirúrgicos



Fonte: INSTITUTO RBC

3.2 Problemas de saúde relacionados às deformidades dentofaciais/craniofaciais

3.2.1 Síndrome da apneia do sono

A síndrome da apneia obstrutiva do sono é uma condição prevalente entre adultos de meia-idade, afetando uma parcela significativa da população. Essa patologia caracteriza-se por interrupções recorrentes do fluxo de ar devido à obstrução parcial ou total das vias aéreas superiores durante o sono, o que compromete a qualidade do descanso e o bem-estar do indivíduo. Entre os sintomas mais observados estão o ronco intenso e a sonolência diurna excessiva, que impactam diretamente o desempenho nas atividades cotidianas e a saúde geral.

Nesse contexto, a cirurgia ortognática apresenta-se como uma alternativa terapêutica eficaz, pois busca reduzir a resistência das vias aéreas superiores por meio do aumento de seu diâmetro, corrigindo alterações anatômicas responsáveis pelas obstruções e promovendo uma melhora significativa na respiração e na qualidade de vida do paciente (GERBINO et al., 2016).

O quadro clínico da apneia do sono pode se manifestar de maneira severa, caracterizando-se por dezenas ou até centenas de interrupções respiratórias ao longo do período noturno. Essas pausas recorrentes comprometem a qualidade do sono e estão associadas a uma série de sintomas que ocorrem tanto durante a noite quanto ao longo do dia. Entre os principais sinais observam-se a enurese noturna, cefaleia matinal, redução do desempenho intelectual, alterações de humor, sintomas depressivos, impotência sexual e mudanças de personalidade. Tais manifestações revelam a complexidade e a gravidade da síndrome, considerada uma das mais preocupantes entre os distúrbios respiratórios do sono, em virtude de seus impactos significativos sobre a saúde física, emocional e cognitiva do indivíduo (PHILLIPS; KRYGER, 2011).

A cirurgia ortognática, realizada por meio de avanços maxilares, bimaxilares ou mandibulares, tem como finalidade ampliar o espaço das vias aéreas superiores, abrangendo as regiões nasofaríngea e bucofaríngea. Esse procedimento é indicado principalmente para casos moderados e graves da síndrome da apneia obstrutiva do sono, uma vez que possibilita a redução significativa ou até a eliminação do índice de apneia. Além disso, pode ser associada a outras intervenções cirúrgicas com o objetivo de otimizar a perfusão e o fluxo das vias respiratórias (PRADO et al., 2017).

Nesse contexto, destaca-se o papel fundamental do cirurgião-dentista, que possui a capacidade de identificar precocemente possíveis alterações relacionadas à apneia, a partir da análise das deformidades craniofaciais e de sinais clínicos observáveis. Tal detecção precoce permite avaliar o risco de desenvolvimento da síndrome tanto em adultos quanto em crianças, contribuindo para uma abordagem preventiva e interdisciplinar no tratamento (GERBINO et al., 2016).

3.2.2 Baixa autoestima e depressão

As deformidades dentofaciais podem provocar prejuízos estéticos e funcionais significativos, impactando diretamente a qualidade de vida dos indivíduos que as apresentam. À medida que a gravidade da má oclusão aumenta, observa-se uma redução na autoestima e na autoconfiança em relação à aparência dental, ao mesmo tempo em que crescem as preocupações estéticas e os efeitos psicológicos e sociais decorrentes da aparência facial (GAVRIC et al., 2015).

Embora as motivações e expectativas variem de acordo com as experiências e percepções de cada paciente, é comum que a busca por tratamento ortodôntico ou cirúrgico esteja relacionada ao desejo de melhorar a autoconfiança, a harmonia facial e a funcionalidade orofacial (KURABE et al., 2016). Nesse sentido, as limitações impostas pelas alterações faciais repercutem nas interações sociais e profissionais, influenciando a forma como o indivíduo se percebe e é percebido pelos outros.

Apesar de existir receio de que o confronto com a nova aparência após a cirurgia ortognática possa desencadear desconfortos psicológicos, a literatura aponta que o procedimento cirúrgico está associado ao aumento da satisfação pessoal e da autoestima dos pacientes, sendo a melhora na autoconfiança um dos principais fatores motivadores para a busca pela cirurgia ortognática (Tomaz et al.,2020).

No que se refere aos aspectos emocionais, a depressão caracteriza-se por uma desregulação afetiva que envolve tanto o aumento de emoções negativas, como desesperança e irritabilidade, quanto a redução da capacidade de experimentar emoções positivas e recompensas. Esse desequilíbrio emocional

resulta, frequentemente, na perda da motivação e no retraimento social, comprometendo o enfrentamento dos desafios cotidianos (DE ÁVILA et al., 2013). Diante disso, o reconhecimento dessas alterações psicológicas em pacientes submetidos à cirurgia ortognática torna-se fundamental para um manejo clínico adequado, tanto no pré quanto no pós-operatório. Essa compreensão pode, inclusive, influenciar a indicação do procedimento e contribuir para o sucesso do tratamento e para o bem-estar integral do paciente (BRUCOLI et al., 2019).

3.2.3 Desordens na articulação temporomandibular

A articulação temporomandibular (ATM), é fundamental para os movimentos da mandíbula, que são controlados pelos músculos responsáveis pela mastigação. Ela é considerada a mais complexa de todas as articulações do corpo humano. Muitas vezes, essa articulação pode ser afetada por situações adversas, já que ela precisa se adaptar às mudanças na mordida, nos músculos e até no pescoço. Quando há um desequilíbrio nessa região, podem surgir problemas conhecidos como distúrbios temporomandibulares (DTM). Esses distúrbios incluem um conjunto de 23 sinais e sintomas relacionados aos músculos da mastigação, à própria articulação e às estruturas próximas (GONÇALVES et al., 2020).

As desordens temporomandibulares conhecidas como DTM, incluem diferentes condições que afetam os músculos usados na mastigação e a própria articulação temporomandibular (ATM). Essas condições não têm uma causa única ou uma explicação biológica clara para os sintomas que apresentam, por isso, são consideradas um grupo variado de problemas de saúde relacionados à dor que dura bastante tempo. Entre os sintomas mais comuns estão dor nos músculos ou na articulação, sensibilidade ao toque, dificuldade ao abrir ou fechar a boca e barulhos na articulação. Esses sinais podem aparecer isoladamente ou juntos, e podem afetar até 75% das pessoas adultas. (MAGNUSSON; EGERMARK; CARLSSON, 2000).

A deformidade facial é condição em que há anormalidade nas estruturas da face, que pode afetar a aparência facial e geralmente está relacionada a problemas na mordida, como a má oclusão. Essas deformidades também têm uma forte ligação com algumas doenças da articulação temporomandibular (ATM), como o

crescimento irregular, aumento ou diminuição do tamanho e ausência do côndilo, tumores ósseos ou problemas de movimento na ATM. Além de impactar a estética, a assimetria facial e a má oclusão podem causar dificuldades na função, como dores ou dificuldades na mastigação e fala.

A cirurgia ortognática é um passo importante no tratamento dessas deformidades, pois tem como objetivo restaurar a função adequada e também melhorar a aparência. Ao reposicionar as estruturas ósseas, essa cirurgia costuma causar mudanças na musculatura da região da face, levando o corpo a se adaptar de forma positiva na maioria das vezes. Essas adaptações geralmente ajudam no tratamento de problemas temporomandibulares (FELÍCIO; BRAGA, 2005).

3.3 Exemplos de deformidades dentofaciais

3.3.1 Prognatismo

O prognatismo mandibular acontece quando a mandíbula cresce mais do que o normal em relação à maxila, muitas vezes acompanhado por um desenvolvimento menor da própria maxila. Essa condição pode gerar problemas na mordida e na estética facial. Pesquisas antigas apontam que a prognatismo costuma ser hereditário e é uma das principais causas da má oclusão de classe III, que é uma má formação na posição dos dentes e dos ossos do rosto (TOMASZEWSKA; KOPCZYNSKI; FLIEGER, 2013).

De acordo com a classificação de Angle, a má oclusão de classe III é considerada uma das mais difíceis de tratar, porque envolve tanto os dentes quanto os ossos faciais, ou uma combinação de ambos. Isso pode resultar em uma aparência facial desproporcional. Além disso, é importante lembrar que pessoas com deformidades dentofaciais dessa classe normalmente enfrentam níveis mais baixos de autoestima em comparação com outras (SOUSA; GONÇALVES; PINHEIRO, 2010).

Indivíduos com essa deformidade apresentam os seguintes aspectos mio funcionais: língua hipotônica e disposta no assoalho da cavidade oral, mastigação com predomínio de movimentos mandibulares perpendiculares e o dorso da língua

utilizado para esmagar o alimento contra o palato, assim como deglutição com interferência anterior da língua (LUZ et al., 2014).

A cirurgia ortognática é frequentemente usada no tratamento de adultos com prognatismo. Por outro lado, pacientes jovens recebem tratamento ortopédico para a prognatismo com aparelhos para dificultar o crescimento ósseo da mandíbula durante o seu 71 período de desenvolvimento, com o intuito de melhorar a relação anteroposterior da maxila e da mandíbula (IKUNO et al., 2014). No entanto, mesmo que faça o controle do crescimento durante vários anos, a mandíbula ainda pode crescer excessivamente, podendo haver recidiva no final do período de crescimento, havendo então a necessidade de cirurgia ortognática mesmo com o uso prolongado de aparelhos ortopédicos.

Figura 2- Prognatismo Mandibular



Fonte: 0p´z:, 2020

3.3.2 Retrognatia e micrognatia

A retrognatia e micrognatia são caracterizadas pela mandíbula estando em posição posterior em relação à maxila e estão frequentemente associadas à má oclusão esquelética de classe II. Na maioria das situações, existe excesso maxilar anteroposterior ou em ambos os sentidos. Essas circunstâncias têm efeitos de diferentes intensidades na função de mastigação, dor orofacial e na aparência da face, tendo a capacidade de alterar a qualidade de vida (SUN et al., 2018). É de conhecimento geral que pacientes de classe II têm maior propensão a desenvolver

Disfunção Temporomandibular (DTM), apesar de alguns estudos terem mostrado uma melhora nos sintomas associados à não existem dados sobre a articulação da ATM em pacientes retrognatas após avanço mandibular específicas sobre quais tipos de DTM apresentaram melhora (PAUNONEN et al., 2019).

É relevante mencionar que, no cenário da retrognatia mandibular, essa condição pode ser uma das razões para a diminuição do espaço aéreo na parte posterior e para a diminuição da distância do osso hioide em relação ao plano da mandíbula, causando obstrução do ar na hipofaringe (SANTOS JUNIOR et al., 2007). Por outro lado, na micrognatia, a área posterior da maxila se apresenta com deficiências verticais ou excessos na parte frontal, funcionando como um mecanismo compensatório.

Esses indivíduos possuem as maiores taxas de dificuldades funcionais, além de queixas de dor na área orofacial, histórico de dor crônica, depressão e disfunção temporomandibular, sendo esses fatores que mais prevalecem neste grupo em comparação a outras más oclusões esqueléticas. Eles costumam apresentar um grande número de queixas e altas expectativas em relação ao tratamento ortocirúrgico. Todos esses fatores transformam o atendimento a esses pacientes em um desafio, pois, mesmo que haja melhorias em aspectos funcionais e estéticos, nem todos conseguem se sentir satisfeitos após a cirurgia. Para que o tratamento seja eficaz, é fundamental entender as expectativas e a percepção do paciente sobre sua qualidade de vida (PAUNONEN et al., 2019).

Após a cirurgia ortognática, indivíduos que apresentam retrognatismo ou micrognatismo geralmente notam uma melhoria considerável em sua percepção em relação aos desafios enfrentados. A maior parte deles relatam avanços em aspectos como dor física, desconforto psicológico, limitações e dificuldades sociais. Portanto, é possível afirmar que todos os fatores relacionados ao âmbito social e psicológico tiveram uma evolução positiva (BERGAMASCHI et al., 2021).

3.4 Técnicas Cirúrgicas

3.4.1 Cirurgia minimamente invasiva

A abordagem cirúrgica minimamente invasiva é caracterizada por procedimentos que representam uma "nova maneira" de realizar operações, visando a redução das consequências associadas ao tratamento cirúrgico tradicional. Uma análise das pesquisas existentes demonstra que pacientes que se submetem a cirurgias ortognáticas com pequenas incisões e mínima dissecção apresentam menor taxa de morbidade e se recuperam mais rapidamente após a operação (ALASSERI; SWENNEN, 2018).

Essa técnica tem como objetivo causar menos trauma ao paciente em comparação aos métodos cirúrgicos convencionais. Embora a duração da cirurgia possa ser maior, o tempo de internação é reduzido, e os pacientes experimentam menor dor e menos cicatrizes. Além disso, essa abordagem promove uma recuperação mais ágil e uma diminuição nas complicações, como aderências (KUMAR et al., 2016).

3.4.2 Cirurgia via endoscópio

O endoscópio foi empregado para ajudar em diversos procedimentos ortognáticos, visando obter uma visualização aprimorada e melhorar os aspectos técnicos do processo. Diminuição das complicações ligadas ao método cirúrgico assistido por endoscopia pode expandir as recomendações para redução e fixação rígida no futuro. (GOKCAN et al., 2010; PEDROLETTI; JOHNSON; MCCAIN, 2010).

O cirurgião que realiza a operação tem a capacidade de visualizar o campo por meio do endoscópio e praticar as manobras cirúrgicas no monitor, sem obstáculos à sua visualização. A técnica proposta também permite que outras pessoas, tanto dentro quanto fora do ambiente cirúrgico, possam observar a imagem (PEDROLETTI; JOHNSON; MCCAIN, 2010). A cirurgia que utiliza a endoscopia tem ganho reconhecimento e se tornado uma ferramenta comumente utilizada pelos cirurgiões para facilitar e descomplicar diversos procedimentos que, muitas vezes, requerem uma exposição cirúrgica maior para uma melhor visualização (GOKCAN et al., 2010).

Diversos casos em que a cirurgia endoscópica é aplicável incluem situações em que a visibilidade é limitada, como a área inferior e posterior em fraturas do ângulo mandibular e nas fraturas do ramo ascendente (KUMAR et al., 2016). Além disso, é utilizada em procedimentos cirúrgicos relacionados a traumas, fraturas do piso orbital, fraturas transantrais orbitais, subcondilares, fraturas do seio frontal, osteotomia de divisão sagital, osteotomia vertical do ramo, osteotomia Le Fort I, sialoendoscopia, entre outros (PEDROLETTI; JOHNSON; MCCAIN, 2010).

Espera-se que a cirurgia assistida por computador contribua significativamente para a melhoria da qualidade de vida dos pacientes. Vários sistemas minimamente invasivos mostraram grande potencial em elevar a segurança, a precisão e os resultados clínicos, ao mesmo tempo em que reduzem o tempo das cirurgias e as taxas de complicações.

3.4.3 Cirurgia Piezoelétrica

A piezocirurgia é baseada em um sistema que inclui um dispositivo piezoelétrico conhecido como unidade central, operando a uma frequência de até 29 kHz, podendo atingir até 30 Hz. Isso é conseguido por meio da modulação digital presente na unidade central, que ajusta as variações ao inserir breves intervalos de pausa, evitando o superaquecimento da ponta ultrassônica, enquanto ainda proporciona uma excelente eficiência de corte. As pontas possuem diversas formas e são destinadas a aplicações específicas (STEVÃO, 2013).

De acordo com Stübinger, “o piezo, através do micro vibrações e da frequência ultrassônica que gera, oferece três vantagens que são superiores quando combinadas com instrumentos rotativos tradicionais”. A primeira vantagem é a capacidade de realizar um corte micrométrico, garantindo uma eficácia maior no corte sem danificar o osso, já a segunda é que o dispositivo consegue diferenciar as estruturas mineralizadas, sem prejudicar os tecidos moles ao redor, que permanecem intactos mesmo se a ponta ultrassônica entrar em contato acidentalmente com essas estruturas. Por fim, o efeito da cavitação física assegura um menor nível de sangramento (ESCODA; FRANCOLÍ et al., 2010).

Considerando que a recuperação do osso não é afetada pela piezocirurgia e pode, na verdade, ser aprimorada, esse método se destacará nas abordagens de cirurgia óssea minimamente invasiva, com foco na biomecânica. A piezocirurgia se revela uma técnica vantajosa na cirurgia bucomaxilofacial, especialmente quando as osteotomias são realizadas nas proximidades de um nervo (STEVÃO, 2013).

3.4.4 Expansão Palatina Assistida Cirurgicamente (SARPE) minimamente invasiva

A SARPE é um procedimento cirúrgico criado para corrigir anomalias transversais em adultos ou em pacientes cuja sutura intermaxilar esteja completamente fechada. Este método envolve uma osteotomia palatina mediana transincisa que é combinada com uma corticotomia na parede lateral do maxilar (HAMEDI SANGSARI et al., 2016). Recentemente, houveram algumas transformações mínimas; inovações recentes em técnicas de imagem, anestesia e ferramentas cirúrgicas possibilitaram aos profissionais realizar intervenções com maior precisão, permitindo a execução de cirurgias ortognáticas minimamente invasivas (CASAP; RUSHINEK, 2018).

Existem várias abordagens para a SARPE que variam conforme a idade do paciente: para aqueles na fase 1 que consiste em jovens em que a expansão palatina falhou ou indivíduos com mais de 25 anos), realiza-se a osteotomia palatina; caso esteja na fase 2 composta por pessoas acima de 30 anos, são executadas a osteotomia palatina e a lateral; e na fase 3 que são indivíduos com mais de 40 anos, também se realiza a osteotomia palatina (SANTOS; DANIl, 2021). Com o objetivo de tornar a SARPE menos agressiva, adotou-se o uso de ferramentas como o endoscópio, que é eficaz para reduzir as complicações intraoperatórias durante a divisão sagital, especialmente em situações mais complicadas. O piezoelétrico também é utilizado, contribuindo para a diminuição do edema facial e da morbidade, e assim, elevando a satisfação do paciente após o procedimento de SARPE (LI; QUO; GUILLEMINAULT, 2019).

3.4.5 Mentoplastia com guias e placas personalizadas

A mentoplastia tem sido considerada uma cirurgia menor no âmbito facial. Contudo, suas complexidades técnicas e o potencial estético não justificam essa avaliação. Tecnicamente, isso se deve a um osso que apresenta alta densidade, levando a osteotomias que são desafiadoras de realizar, uma vez que afeta duas placas corticais e apresenta riscos, além de uma visão restrita da área em que se localiza o nervo mental (LIN et al., 2015).

Nesse sentido, estão sendo desenvolvidas técnicas mais simplificadas para a mentoplastia, empregando um guia personalizado criado através da tecnologia de impressão em três dimensões (3D) (MAZZONI et al., 2015). Assim, com a implementação de protocolos que utilizam guias de corte e placas sob medida, a mentoplastia se torna um procedimento mais seguro quando comparada à técnica padrão. Isso se deve ao fato de que o guia de corte não afeta o nervo mentoniano, oferecendo maior precisão e sendo menos invasivo, já que tanto o guia quanto a placa estabilizam a posição do fragmento osteotomizado (MAZZONI et al., 2015). Ademais, essa abordagem permite a realização de mentoplastias mais sofisticadas, como a mentoplastia redutora, além de possibilitar que a mentoplastia de revisão seja feita com êxito. Esse procedimento reduz a probabilidade de erros de planejamento e complicações associadas ao posicionamento (BRUNSO et al., 2017).

Todas essas condições contribuem para a redução do tempo necessário para a cirurgia bem como para a recuperação pós procedimento, permitindo a utilização de anestesia local juntamente com sedação, seja intravenosa ou oral. Assim, a mentoplastia utilizando guias e placas feitas sob medida é capaz de substituir a colocação de implantes como a opção preferida, alcançando resultados que parecem mais naturais. Tanto o método cirúrgico quanto a recuperação pós-cirúrgica são equivalentes, sem os problemas associados à inserção do implante (LI et al., 2015).

3.4.6 Técnica de torção para osteotomia sagital bilateral do ramo

A osteotomia sagital bilateral do ramo é realizada em proximidade com o nervo alveolar inferior, o que pode resultar em lesões diretas ao nervo e em déficits

neurossensoriais que não são reversíveis. A técnica de torção, que utiliza osteótomos largos ou espaçadores nas bordas superior e inferior da mandíbula, tem sido parte integrante deste tipo de procedimento cirúrgico, sendo amplamente aceita ao longo dos anos, pois é reconhecida por diminuir o risco de danos ao nervo (CHOI et al., 2018).

De acordo com pesquisas, acredita-se que a utilização de golpes de martelo para impulsionar o osteótomo na lâmina ou para finalizar a divisão é um dos principais fatores que provocam lesão direta do nervo e déficits neurossensoriais permanentes. Portanto, conclui-se que uma osteotomia sagital do ramo realizada com a técnica de torção manual apresentaria uma taxa menor de lesão direta ao nervo do que outras técnicas de divisão que utilizam o osteótomo com martelo (STEENEN; BECKING, 2016).

3.4.7 Técnica twist para osteotomia Le fort I

A mobilização eficaz da maxila durante a osteotomia Le Fort I, requer uma separação eficiente da maxila do processo pterigóide e do osso esfenóide. Essa divisão deve ser realizada de forma limpa e precisa para prevenir complicações relacionadas a estruturas neurovasculares e potenciais elementos da base do crânio (UEKI et al., 2009). A separação bem-sucedida da maxila em relação à base do crânio pode ser examinada sob uma visão direta ideal, permitindo uma dissecção fácil do feixe neurovascular palatino maior.

Esta técnica alterada permite uma incisão menor do tecido mole (em média, 2,8 cm) em comparação com a exposição convencional que vai de "molar a molar". A preservação da maior parte do suprimento vascular para o osso pelos corredores bucais diminui o risco de eventos isquêmicos (HOFFMAN; ISLAM, 2008).

Figura 3: Incisão usada na técnica twist

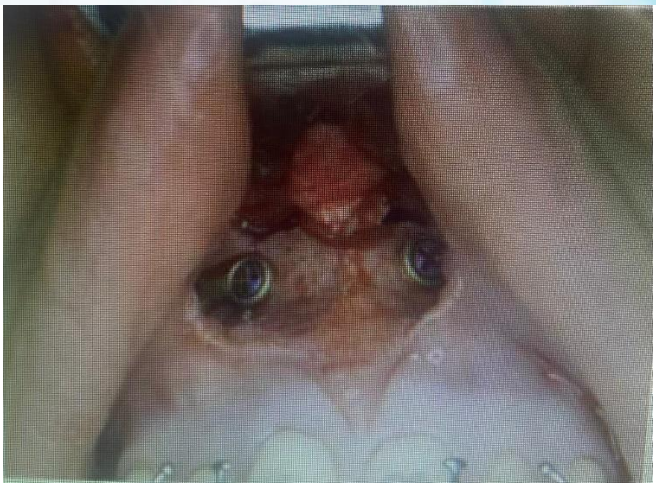

Fonte:Alfaro e Martínez, 2013

Além disso, a cicatriz aparente no final da mucosa bucal é consideravelmente menor. A técnica twist é menos exigente em termos técnicos e é ensinada como um método padrão para a divisão pterigomaxilar. Da mesma forma, em situações onde se espera um tecido cicatricial significativo ou uma anatomia anormal, como nos casos de pacientes com fissuras ou síndromes, a incisão mais ampla é recomendada. No entanto, a mobilização da maxila ainda pode ser realizada de forma segura e eficiente utilizando a técnica twist (HERNÁNDEZ-ALFARO; GUIJARRO-MARTÍNEZ, 2013).

4. QUALIDADE DE VIDA PÓS CIRURGIA ORTOGNÁTICA

É extremamente essencial analisar como a pessoa percebe as mudanças trazidas pela cirurgia em relação às suas expectativas, anseios e inquietações, pois, conforme foi constatado em pesquisa anterior realizada por (Cunningham, Garrat e Hunt ,2002), a maneira como o indivíduo vê a si mesmo, assim como sua condição física e emocional, é crucial para orientar o tratamento. Isso também evidencia a conexão entre a saúde bucal, a saúde geral e a qualidade de vida.

Ribas et al (2005). Ressalta que a cirurgia ortognática é um procedimento que pode promover melhora significativa da qualidade de vida das pessoas portadoras de deformidades dentofaciais, melhorando a autoestima, a mastigação e a fonação. O resultado da cirurgia ortognática tem impacto direto na melhora da qualidade de

vida dos pacientes, seja funcional, estética ou psicossocial, pois inúmeros são os benefícios que podem ser gerados por meio dela.

5. CONSIDERAÇÕES FINAIS

A cirurgia ortognática é uma ferramenta importante para ajudar na recuperação da função e da estética de quem tem deformidades dentofaciais. Ela ajuda a devolver a harmonia ao rosto e a restaurar funções essenciais, como mastigar, respirar e falar. Durante o desenvolvimento do trabalho, foi possível perceber que os avanços na tecnologia e a colaboração entre ortodontistas e cirurgiões bucomaxilofaciais tornaram o procedimento mais seguro, previsível e com resultados melhores.

Além dos benefícios físicos, os estudos mostram que essa cirurgia também traz melhorias na saúde emocional e social dos pacientes. Muitas pessoas relatam que passam a se sentir mais confiantes e satisfeitas com a própria aparência após o procedimento e isso acaba refletindo positivamente na vida pessoal e profissional, mostrando como essa cirurgia pode transformar a qualidade de vida de quem passa por ela. Ficou evidente que corrigir deformidades não é só uma questão de aparência, mas sim necessidade, que envolve o funcionamento do corpo e o bem-estar emocional. Problemas como a apneia do sono, as dificuldades na articulação temporomandibular e os efeitos na saúde mental podem ser bastante reduzidos ou até resolvidos com uma cirurgia adequada.

Por isso, podemos dizer que a cirurgia ortognática é um avanço importante na odontologia moderna. Ela vai além de simplesmente ajustar a estrutura, promovendo uma mudança que melhora a saúde física, emocional e social do paciente. É fundamental que o dentista tenha uma abordagem humanizada e trabalhe em equipe com outros profissionais, garantindo que o tratamento seja feito com segurança, planejamento cuidadoso e foco na melhora da qualidade de vida de quem busca ajuda.

REFERÊNCIAS

GUIMARÃES FILHO, R., OLIVEIRA JÚNIRO, E. C., GOMES, et al. **Qualidade de vida em pacientes submetidos à cirurgia ortognática: saúde bucal e autoestima.** ***Psicologia: Ciência E Profissão*****.** Disponível em **<https://doi.org/10.1590/S1414-98932014000100017>.**

ALASSERI, Nasser.; SWENNEN, Gwen. **Minimally invasive orthognathic surgery: a systematic review.** Int. Journal Oral Marillofac. Surg**,** 2018**.** Disponível em **<https://revistas.fasipe.com.br/index.php/REMATOS/article/view/351/319>.**

BURGOS, Renata Afonso; CARVALHO, Gustavo Azevedo. **Síndrome da apneia obstrutiva do sono (Saos) e sonolência diurna excessiva (SDE): influência sobre os riscos e eventos de queda em idosos.** Fisioter Mov, 2012. Disponível em <**https://www.scielo.br/j/fm/a/sVDnyRwtRXmJVTcGqsF4Qzg/?format=pdf&lang=pt>.**
Acesso em: 22 out. 2025.

SANTOS, Mariana Rodrigues Machado dos; SOUSA, Cristina Silva; TURRINI, Ruth Natalia Teresa. **Percepção dos pacientes submetidos à cirurgia.** Universidade de São Paulo, Escola de Enfermagem, 2012. Disponível em < **https://dspace.uniube.br/handle/123456789/3062>.**

FILHO, Rubens Guimarães; JUNIOR, Eurico Candido Oliveira**; GOMES, Thammy Rebeca Mesquita**; SOUZA, Tiago Dimas Antunes. **Qualidade de vida em pacientes submetidos à cirurgia.** Universidade de Taubaté, São Paulo, 2014. Disponível em <**https://www.scielo.br/j/pcp/a/7QxGvxdhPRBGTV4HBGCq5SP/>.**

TORRES, Katarina Vilar; PESSOA, Luciane Spinelli ; LUNA, Anibal Henrique Barbosa; ALVES, Giorvan Ânderson dos Santos**. Quality of life after orthognathic surgery: a case.** Universidade Federal da Paraíba, 2017. Disponível em <**https://www.scielo.br/j/rcefac/a/TKTSLdWnJwNXwQtQmbbZyLC/>.**

TORRES, K. V. et al. **Quality of life after orthognathic surgery: a case report.** Revista Cefac, 2017. Disponível em <**http://dx.doi.org/10.1590/1982-021620171957517**>. Acesso em: 12 mai. 2025.

FIGUEIREDO, S. L. F. et al. **Qualidade devida após cirurgia ortognática: relato de caso clínico.** Brazilian Journal of Surgery and Clinical Research, Rio de Janeiro, 2023. Disponível em < **https://www.mastereditora.com.br/periodico/20230716_124754>.** Acesso em: 12 janeiro. 2025.

SANTANA, B. L. P. et al. **Qualidade de vida em pacientes submetidos à cirurgia ortognática: saúde bucal e autoestima.** Psicologia: Ciência e Profissão, 2023. Disponível em **< https://periodicos.univille.br/RSBO/article/view/2113/1653>** Acesso em: 10 jan. 2025.

Steinhäuser EW. Historical development of orthognathic surgery. J Craniomaxillofac Surg. 1996 Aug;24(4):195-204. doi: 10.1016/s1010-5182(96)80002-3. PMID: 8880445. https://pubmed.ncbi.nlm.nih.gov/8880445/.

FLEMING, Alexander**. Sobre a ação antibacteriana de culturas de um penicillium, com referência especial ao seu uso no isolamento de B. influenzae.** British Journal of Experimental Pathology, 1929. Disponível em <**https://pmc.ncbi.nlm.nih.gov/articles/PMC2048009/>.**

TRAUNER, Richard; OBWEGESER, Hugo. **Correção cirúrgica do prognatismo mandibular e retrognatismo com consideração de mentoplastia: Parte I. procedimentos cirúrgicos para correção do prognatismo mandibular e remodelação do mento.** Cirurgia oral, medicina oral, patologia oral ,1957.

HALL, H .D; CHASE, D. C; PAYOR, L. G. **Avaliação e refinamento da osteotomia vertical subcondilar intraoral.** J Oral Surg, 1975. Disponível em <**https://pubmed.ncbi.nlm.nih.gov/1055188/**>. Acesso em: 22 out 2025.

NELSON, R. L. et al. **Quantificação do fluxo sanguíneo após osteotomia.** Le fort I. J Oral Surg. 1977. Disponível em < **https://pubmed.ncbi.nlm.nih.gov/401447/>.** Acesso em: 23 out. 2025

JACOBS, Joe. D. et al. **Controle da dimensão transversal com cirurgia e ortodontia.** Sou J Ortho. 1980. Disponível em <**https://pubmed.ncbi.nlm.nih.gov/6987878/>.** Acesso em: 23 out. 2025.

YANG, L. et al. **A abordagem da primeira cirurgia produz melhores resultados na cirurgia ortognática? Uma revisão sistemática e meta-análise.** J Oral Maxillofac Surg, 2017. Acesso em: 22 out. 2025.

BARRETO, k. S.; ROSSI, d.; silva, I. M. G.; VEIGA, m. I. R. S.; et al. **Cirurgia sem antibióticos: um futuro possível ou imprudente?.** Brazilian journal of implantology

and health sciences, 2024. Disponível em <**https://bjihs.emnuvens.com.br/bjihs/article/view/3849>.** Acesso em: 5 nov. 2025.

JAMAL, Ahmad. **Antibiotics in contemporary medicine: Advances, obstacles, and the future**. BULLET: Jurnal Multidisiplin Ilmu, v. 2, n. 2, p. 548-557, 2023.

WINSTANLEY, Ronald P. **Osteotomia subcondilar da mandíbula e a abordagem intraoral.** British Journal of Oral Surgery , v. 6, n. 2, p. 134-136, 1968**.**

GERBINO, Giovanni MD, DDS; GERVÁSIO, Fernando Carmine MD; Blythe, John FRCS (OMFS), FDS RCS (Eng.); Bianchi, Francesca Antonella MD**. Tratamento da síndrome da apneia obstrutiva do sono iatrogênica após cirurgia bimaxilar em paciente com fissura labial e palatina.** Revista de Cirurgia Craniofacial 27(5):p 1286-1288, julho de 2016.

PHILLIPS, Barbara A.; KRYGER, Meir H. **Management of Obstructive Sleep Apnea–Hypopnea Syndrome. In: Principles and practice of sleep medicine.** WB Saunders, 2011. p. 1278-1293.

PRADO, Bruno Nifossi et al. **Apneia obstrutiva do sono: diagnóstico e tratamento.** Revista de Odontologia Da Universidade Cidade de São Paulo , v. 3, pág. 233-239, 2010.

GERBINO, Giovanni et al. **The management of iatrogenic obstructive sleep apnoea syndrome following bimaxillary surgery in a patient with cleft lip and palate.** Journal of Craniofacial Surgery, v. 27, n. 5, p. 1286-1288, 2016.

Gavric A, Mirceta D, Jakobovic M, Pavlic A, Zrinski MT, Spalj S. **Craniodentofacial characteristics, dental esthetics-related quality of life, and self-esteem.** Am J Orthod Dentofacial Orthop. 2015 Jun;147(6):711-8. doi: 10.1016/j.ajodo.2015.01.027. PMID: 26038075.

Impacto da cirurgia ortognática na qualidade de vida em pacientes com diferentes deformidades orofaciais. Revista da Faculdade de Odontolgia Disponível em < w/10070>. Acesso em: 5 nov. 2025.

Tomaz AFG, Marinho LCN, de Aquino Martins ARL, Lins RDAU, de Vasconcelos Gurgel BC**. Impact of orthognathhttps://ojs.upf.br/index.php/rfo/article/vieic surgery on the treatment of gummy smile: an integrative review**. Oral Maxillofac Surg. 2020 Sep;24(3):283-288. doi: 10.1007/s10006-020-00857-4. Epub 2020 Jun 7. PMID: 32506335.

FLORENTINO, M. F.; BUSSOLARO, C. L. . T. **Cirurgia ortognática minimamente invasiva.** Revista Mato-grossense de Odontologia e Saúde, 2024. Disponível em <

https://revistas.fasipe.com.br/index.php/REMATOS/article/view/351>. Acesso em: 5 nov. 2025.

BRUCOLI, Marcos. et al. **Perfis psicológicos em pacientes submetidos à cirurgia ortognática ou rinoplastia: uma comparação pré-operatória e preliminar.** Oral Maxillofac Surg. 2019.

Yap AU, Dworkin SF, Chua EK, List T, Tan KB, Tan HH. **Prevalence of temporomandibular disorder subtypes, psychologic distress, and psychosocial dysfunction in Asian patients.** J Orofac Pain. 2003 Winter;17(1):21-8. PMID: 12756927.

GONÇALVES, KKM et al. **Aplasia de côndilo mandibular: diagnóstico e manejo de caso.** Odontologia Científico-Clínica, 2020.

Magnusson T, Egermark I, Carlsson GE. **A longitudinal epidemiologic study of signs and symptoms of temporomandibular disorders from 15 to 35 years of age.** J Orofac Pain. 2000**.**

CAVALLERO, Flávio Cerqueira. et al. **Hiperplasia condilar associada à recidiva de deformidade dentofacial. Rev. cir. traumatol. buco-maxilo-fac.** Revista de Cirurgia e Traumatologia Buco-maxilo-facial, 2010. Disponível em <**http://revodonto.bvsalud.org/scielo.php?script=sci_arttext&pid=S1808-52102010000100003>.**

FELÍCIO, Cláudia Maria; BRAGA, Ana Paula. **Sinais e sintomas de desordem temporomandibular em pacientes orto-cirúrgicos.** J Bras Ortodon Ortop Facial. 2005. Disponível em <**https://pesquisa.bvsalud.org/portal/resource/pt/lil-510828>.**

TOMASZEWSKA, A.; KOPCZYNSKI, P.; FLIEGER, R. **Genetic basis of mandibular prognathism.** Archives of Biomedical Sciences, 2013. Disponível em <**https://pubmed.ncbi.nlm.nih.gov/28570402/>.**

SOUSA, Maclaine Camila Nunes; GONÇALVES, Mileide ;PINHEIRO, Paulo Márcio. **Má oclusão classe III de Angle: diagnóstico e tratamento precoce.** Revista Científica ITPAC, 2010. Disponível em <**https://assets.unitpac.com.br/arquivos/Revista/32/3.pdf**>.

LUZ, Neurilene Oliveira. et al. **Tratamento de classe III com expansão rápida da maxila associada à máscara facial.** Journal Odontol FACIT. 2014. Disponível em <**http://revistas.faculdadefacit.edu.br/index.php/JOFI/article/view/3**>.

Ikuno K, Kajii TS, Oka A, Inoko H, Ishikawa H, Iida J. **Microsatellite genome-wide association study for mandibular prognathism**. Am J Orthod Dentofacial Orthop, 2014.

Cruz CV, Mattos CT, Maia JC, Granjeiro JM, Reis MF, Mucha JN, Vilella B, Ruellas AC, Luiz RR, Costa MC, Vieira AR. **Genetic polymorphisms underlying the skeletal Class III phenotype.** Am J Orthod Dentofacial Orthop, 2017.

Sun H, Shang HT, He LS, Ding MC, Su ZP, Shi YL. **Assessing the Quality of Life in Patients With Dentofacial Deformities Before and After Orthognathic Surgery.** J Oral Maxillofac Surg, 2018.

Paunonen J, Helminen M, Sipilä K, Peltomäki T. **Temporomandibular disorders in Class II malocclusion patients after surgical mandibular advancement treatment as compared to non-treated patients.** J Oral Rehabil, 2019.

Santos Junior JF dos, Abrahão M, Gregório LC, Zonato AI, Gumieiro EH. **Mentoplastia para avanço do músculo genioglosso em pacientes com síndrome da apnéia-hipopnéia do sono obstrutiva e retrognatismo mandibular**. Rev Bras Otorrinolaringol, 2007.

Posnick JC, Ricalde P, Ng P. **A modified approach to "model planning" in orthognathic surgery for patients without a reliable centric relation.** J Oral Maxillofac Surg, 2006.

Bergamaschi IP, Cavalcante RC, Fanderuff M, Gerber JT, Petinati MFP, Sebastiani AM, da Costa DJ, Scariot R. **Orthognathic surgery in class II patients: a longitudinal study on quality of life, TMD, and psychological aspects.** Clin Oral Investig, 2021.

AlAsseri N, Swennen G. **Minimally invasive orthognathic surgery: a systematic review.** Int J Oral Maxillofac Surg, 2018.

Kumar A, Yadav N, Singh S, Chauhan N. **Minimally invasive (endoscopic-computer assisted) surgery: Technique and review**. Ann Maxillofac Surg, 2016.

Pedroletti F, Johnson BS, McCain JP. **Endoscopic techniques in oral and maxillofacial surgery.** Oral Maxillofac Surg Clin North Am, 2010.

STEVÃO, Eber Luis de Lima. **Piezocirurgia aplicada à cirurgia ortognática - estudo retrospectivo com descrição de nova técnica de piezo-osteotomia sagital da mandíbula.** Full Dent. Science. 2013. Disponível em <**https://pesquisa.bvsalud.org/portal/resource/pt/biblio850871**>

Escoda-Francolí J, Rodríguez-Rodríguez A, Berini-Aytés L, Gay-Escoda C. **Application of ultrasound in bone surgery: two case reports.** Med Oral Patol Oral Cir Bucal, 2010. Disponível em <**https://pubmed.ncbi.nlm.nih.gov/20526244/**>.

HAMEDI SANGSARI, Antonio. et al. **Expansão palatomaxilar rápida cirurgicamente assistida com ou sem disjunção pterigomaxilar: uma revisão sistemática e meta-análise.** Journal Oral Maxillofac Surg, 2016.

ASAP, N.; RUSHINEK. H. **Cirurgia ortognática minimamente invasiva: cirurgia oral e maxilofacial minimamente invasiva.** Disponível em <**https://doi.org/10.1007/978-3-662-54592-8_7**>.

SANTOS, Primavera Souza; DANIl, Juliana. **Avaliação da expansão transversa maxilar em adultos com recurso a MARPE versus SARPE: uma revisão sistemática.** Rev. SALUS, 2021. Disponível em <**https://revsalus.com/index.php/RevSALUS/article/view/168#:~:text=Conclus%C3%A3o%3A%20O%20MARPE%20e%20SARPE,os%20custos%20biol%C3%B3gicos%20e%20financeiros**>. Acesso em: 05 nov. 2025.

LI, K.; QUO, S.; GUILLEMINAUL,T.C. **Expansão cirúrgica assistida por endoscopia (EASE) para o tratamento da apnéia obstrutiva do sono. Med, 2019** Disponível em <**https:// www.sciencedirect.com/science/article/pii/S1389945718303915**>.

Lin HH, Chang HW, Wang CH, Kim SG, Lo LJ. **Three-dimensional computer-assisted orthognathic surgery: experience of 37 patients**. Ann Plast Surg, 2015.

Mazzoni S, Bianchi A, Schiariti G, Badiali G, Marchetti C. **Computer-aided design and computer-aided manufacturing cutting guides and customized titanium plates are useful in upper maxilla waferless repositioning.** J Oral Maxillofac Surg, 2015. Disponível em <**https://pubmed.ncbi.nlm.nih.gov/25622881/**>.

BRUNSO, Joan. et al. **Guías y miniplacas personalizadas: un protocolo guiado para cirugía ortognática.** Revista Esp Cirug Oral y Maxilofac. Madrid, 2017. Disponível em <**http://scielo.isciii.es/scielo.php?script=sci_arttext&pid=S113005582017000100007&lng=&nrm=iso**>.

Choi BK, Lee W, Lo LJ, Yang EJ. **Is injury to the inferior alveolar nerve still common during orthognathic surgery? Manual twist technique for sagittal split ramus osteotomy.** Br J Oral Maxillofac Surg, 2018. Disponível em <**https://pubmed.ncbi.nlm.nih.gov/30424986/**>.

STEENEN, Serge; BECKING, A.G. **Bad splits na osteotomia sagital bilateral : revisão sistemática dos padrões de fratura.** Int Journal Oral Maxillofac Surg, 2016. Disponível em <**www.sciencedirect.com/science/article/abs/pii/S090150271600059X**>.

UEKI, K. et al. **Avaliação da separação do pterigo maxilar na osteotomia Le Fort I em pacientes Classe III.** Journal Oral Maxillofac Surg, 2009.

HOFFMAN, Gary.; ISLAM, Shofiq. **The difficult Le Fort I osteotomy and downfracture: a review with consideration given to an atypical maxillary morphology.** Journal of Plastic, Reconstructive & Aesthetic Surgery, 2008. Disponível em <**https://www.sciencedirect.com/science/article/abs/pii/S1748681508003379**>.

HERNÁNDEZ, Alfaro. **¿El fin de la cirugía ortognática?.** Revista clínica y de investigación oficial de la Sociedad Española de Ortodoncia. Volumen 58 | N2. 2020. Disponível em <**https://www.ortodonciaespanola.es/articulos/el-fin-de-la-cirugia-ortognatica-4523**>.

Ribas, M. O., Reis, L. F. G., França, B. H. S., & Lima, A. A. S. **Cirurgia ortognática: orientações legais ortodontistas e cirurgiões bucofaciais**. Rev. Dental Press. Ortodon. Ortop. Facial, 10(6), 75-83.

Cunningham, S. J., Garrat, A. M., & Hunt, N. P. **Development of a condiction-specific quality of life measure for patients with dentofacial deformity : II. Validity and responsiveness testing.** *Community Dent. Oral Epidemiol., 30,* 81-90. doi: 10.1034/j.1600-0528.2002.300201.x